

ХОЛЕДОХОДУОДЕНОСТОМИЯ ПОД ЭНДОСОНОГРАФИЧЕСКИМ КОНТРОЛЕМ ПРИ ДИСТАЛЬНОМ ОПУХОЛЕВОМ БЛОКЕ: СОБСТВЕННЫЙ ОПЫТ, ТЕХНИЧЕСКИЕ ОСОБЕННОСТИ, ПРОФИЛАКТИКА ОСЛОЖНЕНИЙ

Варданян Т.С.^{1,2}, Дарвин В.В.², Бурдюков М.С.^{3,4,5}, Кострубин А.Л.¹, Алексанян Л.А.⁶

¹ БУ "Сургутская окружная клиническая больница"; Россия, 628408, Сургут, ул. Энергетиков, 24, корп. 2.

² БУ ВО "Сургутский государственный университет"; Россия, 628412, Сургут, пр. Ленина, 1.

³ Российская медицинская академия непрерывного профессионального образования Минздрава России; Россия, 125993, Москва, ул. Баррикадная, 2, стр. 1.

⁴ ГБУЗ ММНКЦ им. С.П. Боткина ДЗМ; Россия, 125284, Москва, 2-й Боткинский проезд, 5.

⁵ Федеральная сеть клиник «Евроонко»; Россия, 115191, Москва, Духовской пер., 22б.

⁶ Первый Московский государственный медицинский университет им. И.М. Сеченова; Россия, 119048, Москва, ул. Трубецкая, 8, корп. 2.

✉ Варданян Тигран Самвелович, tigran50@yandex.ru, +79222538589.

РЕФЕРАТ

Цель: Анализ возможностей дренирования желчных протоков путем создания холедоходуоденоанастомоза под контролем эндосонографии (ЭУС-ХДА) при дистальном опухолевом блоке.

Материалы и методы: Проведен анализ лечения 5 пациентов с механической желтухой, обусловленной нерезектабельной злокачественной опухолью головки поджелудочной железы. Всем пациентам выполнена холедоходуоденостомия под эндосонографическим контролем. Транспапиллярное дренирование оказалось невозможным у 2 пациентов (40 %) из-за опухолевого стеноза двенадцатиперстной кишки (ДПК), у 2 (40 %) — из-за выраженной деформации и нарушенной анатомии области большого сосочка двенадцатиперстной кишки (БСДК) вследствие прорастания опухоли, у 1 пациента (20 %) — из-за формирования ложного хода при попытке транспапиллярного вмешательства, на фоне опухолевой деструкции. Оценен технический и клинический успех выполненных операций, наличие осложнений.

Результаты: Эндоскопическая холедоходуоденостомия под ЭУС-контролем обеспечила 100 % технический и клинический успех в разрешении механической желтухи у исследуемой группы пациентов. Метод позволил достичь значимого снижения билирубина уже на 3-и сутки (в среднем с 182,4 до 102,8 мкмоль/л). Методика продемонстрировала меньшую длительность вмешательства (20,4 ± 3,3 мин для ЭУС-ХДА против 54,7 ± 9,6 мин для транспапиллярных попыток). При соблюдении технических аспектов операции осложнений не зафиксировано, однако метод требует знания анатомических ориентиров при выполнении эндосонографии, высокотехнологичного оборудования и опыта эндосонографиста.

Выводы: Эндоскопическая холедоходуоденостомия под ЭУС-контролем — эффективный метод билиарной декомпрессии. Профилактика возможных осложнений с учетом возможностей эндосонографии, конструктивных особенностей применяемого оборудования и эндоскопического инструментария позволяет избежать нежелательных последствий. Положительные результаты применения данной методики обосновывают необходимость дальнейшего внедрения ее в практику специализированных центров.

Ключевые слова: механическая желтуха, эндоскопическая ультрасонография (ЭУС), панкреатобилиарная зона, ЭУС-холедоходуоденостомия, интервенционная радиология

Для цитирования: Варданян Т.С., Дарвин В.В., Бурдюков М.С., Кострубин А.Л., Алексанян Л.А. Холедоходуоденостомия под эндосонографическим контролем при дистальном опухолевом блоке: собственный опыт, технические особенности, профилактика осложнений. Онкологический журнал: лучевая диагностика, лучевая терапия. 2025;8(4):72-79.

<https://doi.org/10.37174/2587-7593-2025-8-4-72-79>

Journal of Oncology: Diagnostic Radiology and Radiotherapy

EUS-GUIDED CHOLEDOCHODUODENOSTOMY FOR MALIGNANT DISTAL BLOCK: PERSONAL EXPERIENCE, TECHNICAL FEATURES, PREVENTION OF COMPLICATIONS

Tigran S. Vardanyan^{1,2}, Vladimir V. Darvin², Mikhail S. Burdyukov^{3,4,5}, Aleksandr L. Kostrubin¹, Lianna A. Aleksanyan⁶

¹ Surgut District Clinical Hospital; Russia, 628408, Surgut, Energetikov str., 24/2

² Surgut State University; Russia, 628412, Surgut, Lenina av., 1

³ Russian Medical Academy of Continuing Professional Education; Russia, 125993, Moscow, Barrikadnaya str., 2/1

⁴ S.P. Botkin City Clinical Hospital; Russia, 125284, Moscow, 2nd Botkinsky proezd, 5

⁵ Federal Clinic Network «Euroonco»; Russia, 115191, Moscow, Dukhovskoy lane, 22b

⁶ I.M. Sechenov First Moscow State Medical University (Sechenov University); Russia, 119991, Moscow, Trubetskaya str., 8/2

✉ Tigran S. Vardanyan, tigran50@yandex.ru, +79222538589.

ABSTRACT

Purpose: To analyze the effectiveness of endoscopic choledochoduodenostomy for malignant distal block.

Materials and methods: Treatment analysis was performed on 5 patients with mechanical jaundice caused by an unresectable malignant tumor of the pancreatic head. All patients underwent EUS-guided choledochoduodenostomy. Transpapillary drainage was impossible in 2 patients (40 %) due to tumor stenosis of the duodenum, in 2 (40 %) due to severe deformation and disrupted anatomy

of the duodenal ulcer caused by tumor growth, in 1 patient (20%) due to the formation of a false passage during transpapillary intervention caused by tumor destruction. The technical and clinical success of the operations performed and the presence of complications were assessed.

Results: EUS-guided choledochoduodenostomy provided 100% technical and clinical success in the treatment of mechanical jaundice in the study group of patients. The method allowed achieving a significant decrease in bilirubin already on the 3rd day (on average from 182.4 to 102.8 $\mu\text{mol/l}$). The technique demonstrated a shorter duration of the intervention (20.4 ± 3.3 min for EUS-CDA versus 54.7 ± 9.6 min for transpapillary attempts). With observance of the technical aspects of the operation, no complications were recorded, but the method requires high-tech equipment and the experience of an endosonographer.

Conclusion: EUS-guided choledochoduodenostomy is an effective method of biliary decompression. Prevention of possible complications, taking into account the capabilities of endosonography, design features of the equipment and endoscopic instruments used, allows avoiding undesirable consequences. Positive results of using this technique justify the need for its further implementation in the practice of specialized centers.

Key words: mechanical jaundice, endoscopic ultrasonography (EUS), EUS of the pancreatobiliary area, EUS-guided interventions, EUS-guided choledochoduodenostomy, interventional radiology

For citation: Vardanyan T.S., Darvin V.V., Burdyukov M.S., Kostrubin A.L., Aleksanyan L.A. EUS-Guided Choledochoduodenostomy for Malignant Distal Block: Personal Experience, Technical Features, Prevention of Complications. Journal of Oncology: Diagnostic Radiology and Radiotherapy. 2025;8(4):72-79. (In Russ.).

<https://doi.org/10.37174/2587-7593-2025-8-4-72-79>

Введение

Интервенционные трансгастральные и трансдуоденальные методики дренирования желчевыводящих протоков под эндосонографическим (ЭУС) контролем представляют собой перспективное направление в современной медицине. Их применение обосновано у пациентов с высоким риском осложнений при транспапиллярных и чрескожных чреспеченочных вмешательствах, а также в случаях, когда эти подходы невозможны. Публикации ряда как зарубежных, так и российских авторов демонстрируют эффективность данных методик [1–6].

В стандартных клинических ситуациях при дистальном опухолевом блоке желчных путей традиционно применимы методики ретроградного транспапиллярного или антеградного чрескожного дренирования. При этом транспапиллярные методики характеризуются меньшим числом осложнений и большей успешностью операций [7]. Однако, распространенность опухолевого процесса в ряде случаев не позволяет провести трансдуоденальные и чрескожные чреспеченочные методы дренирования, либо сопровождается высоким риском осложнений. К таким случаям относятся неоперабельные случаи рака поджелудочной железы, стенозирующий и деформирующий просвет нисходящей части двенадцатиперстной кишки (ДПК), либо противопоказания к традиционным хирургическим методам [2, 5].

С развитием интервенционных эндосонографических технологий в малоинвазивной эндоскопии были разработаны методики трансдуоденального дренирования желчных протоков под ЭУС-контролем, применение которых актуально в вышеописанных клинических ситуациях. Впервые декомпрессия желчных протоков под ЭУС-контролем успешно выполнена итальянским доктором Giovannini M. в 2001 г. путем наложения

холедоходуоденоанастомоза при дистальном опухолевом блоке [6].

На сегодняшний день данная методика получила широкое распространение, что позволило включить ее в рекомендации Европейской ассоциации гастроинтестинальной эндоскопии (ESGE) [8]. Включение метода в авторитетные рекомендации доказывает его практическую значимость, что обосновано высокими показателями эффективности. Мета-анализ литературных данных показывает технический успех ЭУС-ХДА у 90–95%, клинический успех — у 85–90% [2]. Эффективность холедоходуоденоанастомозов (ХДА) по данным отечественных авторов достигает 93% [1].

Однако частота нежелательных явлений достигает 17,9% [4], среди которых основными являются желчеистечение (4,1%), миграция стента (3,9%) и инфицирование (3,8%). Профилактика таких осложнений во многом зависит от используемого оборудования и эндоскопических инструментов, опыта врача-эндоскописта в проведении эндосонографии панкреатодуоденальной зоны (ЭУС-ПДЗ) и выполнении интервенционных вмешательств, а также ряда технических аспектов.

Таким образом, эффективное и относительно безопасное применение ЭУС-ассоциированных интервенционных методов лечения механической желтухи при дистальном опухолевом блоке может служить альтернативой традиционным чрескожным чреспеченочным и эндоскопическим методикам, а также непосредственно методом лечения, когда данные методики невыполнимы. Собственная оценка результатов применения данной методики, изучение факторов, влияющих на повышение технического и клинического успеха, на снижение риска осложнений, позволит усовершенствовать методику и улучшить результаты ЭУС-ХДА у пациентов с дистальным опухолевым блоком.

Материалы и методы

Проведен ретроспективный анализ лечения 5 больных, поступивших в экстренном порядке с клиникой механической желтухи и ранее установленным диагнозом нерезектабельной злокачественной опухоли головки поджелудочной железы. Возраст пациентов составил 39–83 года (в среднем 62 ± 11 лет). Количество мужчин — 2 (40%), женщин — 3 (60%). Средний уровень общего билирубина при поступлении составил $182,4 \pm 63,4$ мкмоль/л.

Наличие холангиоэктазии и уровень блока у всех пациентов устанавливался при транскутанном ультразвуковом исследовании органов брюшной полости и магнитно-резонансной холангиопанкреатографии (МРХПГ). Всем пациентам в предоперационном периоде выполнена эзофагогастродуоденоскопия (ЭГДС), при которой у 2 (40%) пациентов выявлен опухолевый стеноз двенадцатиперстной кишки (ДПК) (рис. 1), не позволивший в дальнейшем провести дуоденоскоп в нисходящую ветвь ДПК и визуализировать большой сосочек двенадцатиперстной кишки (БСДК), в связи с чем выполнение транспапиллярного доступа оказалось невозможным.

Попытки транспапиллярного дренирования предприняты у 3 (60%) пациентов. Из них у 2 пациентов (40%) в виду наличия выраженной деформации и нарушения анатомии в области БСДК из-за прорастания опухоли не позволило осуществить ретроградный селективный доступ к желчным протокам (рис. 2). У 1 (20%) пациента попытки традиционных вмешательств оказались неэффективными из-за формирования ложного хода при транспапиллярном проведении эндоскопических инструментов.

Ввиду высокого риска применения чрескожных чреспеченочных методик и необходимости сохра-

нения внутреннего желчеоттока, было принято решение всем 5 пациентам выполнить холедоходуоденостомию под эндосонографическим контролем (ЭУС-ХДА). Данное решение было принято на основании результатов консилиума хирурга, онколога и эндоскописта, при этом у 3 (60%) пациентов консилиум был интраоперационным, после неудавшихся попыток транспапиллярного вмешательства.

Операции выполнялись с использованием конвексного эхоэндоскопа Pentax EG-3870UTK, ультразвукового процессора HITACHI ALOKA Noblus, электрохирургического блока Erbe VIO 300D. Доступ к желчным протокам осуществлялся цистотомом фирмы MTW, формирование анастомозов осуществлялось самораскрывающимися полностью покрытыми нитиноловыми билиарными стентами фирм Boston Scientific и H-образными стентами фирмы M. I Tech.

Оценен технический и клинический успех выполненных операций, наличие осложнений. Технический успех оценивался на основании достигнутого поступления желчи в просвет ДПК, клинический успех — значимым снижением билирубина в течении трех суток в послеоперационном периоде.

Результаты

Технические аспекты и профилактика осложнений

Эффективность ЭУС-ХДА и минимизация рисков развития послеоперационных осложнений зависели от технических особенностей проведения операции, наличия необходимого оборудования и эндоскопических инструментов.

Под эндосонографическим контролем с использованием конвексного эхоэндоскопа из просвета луковицы ДПК выводилась прилегающая к стенке

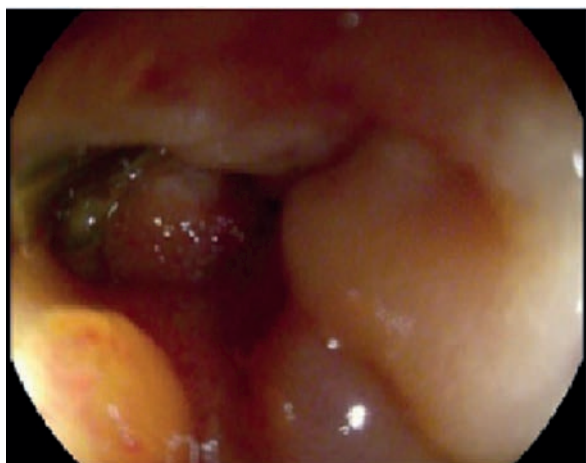

Рис. 1. Стеноз ДПК
Fig. 1. Duodenal stenosis

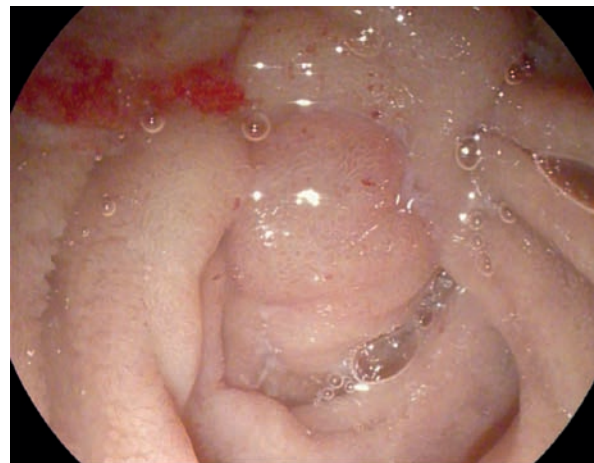


Рис. 2. Деформация области БСДК
Fig. 2. Deformation of the papilla area

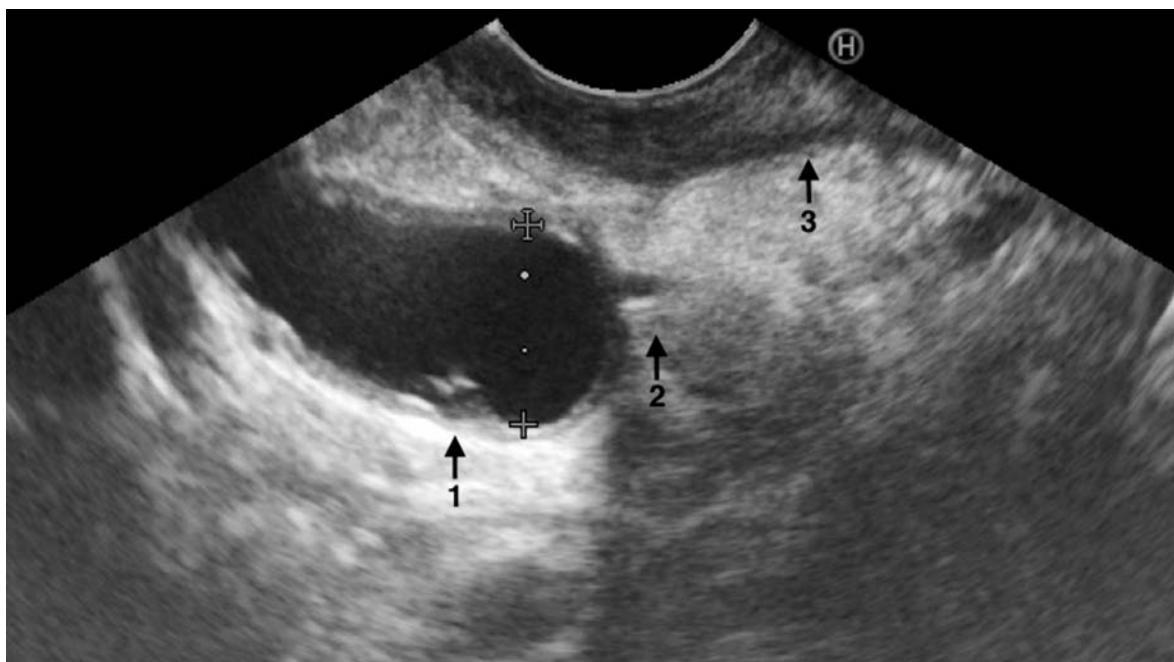

Рис. 3. Эндосонограмма дилатированного ОЖП (1 — супрастенотически расширенная часть ОЖП, 2 — опухолевый стеноз ОЖП, 3 — стенка ДПК)

Fig. 3. Endosonogram of the dilated common bile duct (1 — suprastenotic dilated part of the common bile duct, 2 — tumor stenosis of the common bile duct, 3 — wall of the duodenum)

ДПК супрастенотическая часть расширенного общего желчного протока (ОЖП) (рис. 3). Это позволило определить кратчайшее расстояние от стенки ДПК до расширенной части ОЖП, что в последующем помогло избежать трудностей при проведении доставочного устройства и стента, предотвратить желчеистечение в свободную брюшную полость. Эндосонографический контроль минимизировал риск кровотечения, выбирая траекторию движения инструментов в бессосудистой зоне.

Доступ к желчным протокам осуществлялся путем формирования соустья с использованием электрохирургического цистотома, с помощью которого не только формировалось холедоходуodenальное соустье, но одновременно оплеткой данного инструмента выполнялось бужирование, позволявшее обеспечить необходимый диаметр для последующего проведения дренирующего устройства (рис. 4).

При формировании соустья учитывались конструктивные особенности используемого цистотома для профилактики миграции оплетки из просвета ОЖП, что могло бы привести к потере доступа к протоку и развитию желчеистечения из сформированного дефекта стенки ОЖП. Особенностью используемого цистотома являлась длина выведенной режущей иглы из оплетки, которая достигала 1,0 см. После извлечения иглы в одном случае произошло выпадение инструмента из просвета ОЖП. Своевременно зафиксированная возникшая си-

туация, одномоментное формирование нового соустья с последующим стентированием позволило избежать желчеистечения в данном случае. Для предотвращения подобных технических ошибок необходимо минимизировать вывод режущей иглы из оплетки цистотома, что позволит не потерять доступ к ОЖП при ее извлечении.



Рис. 4. Цистотом
Fig. 4. Cystotome

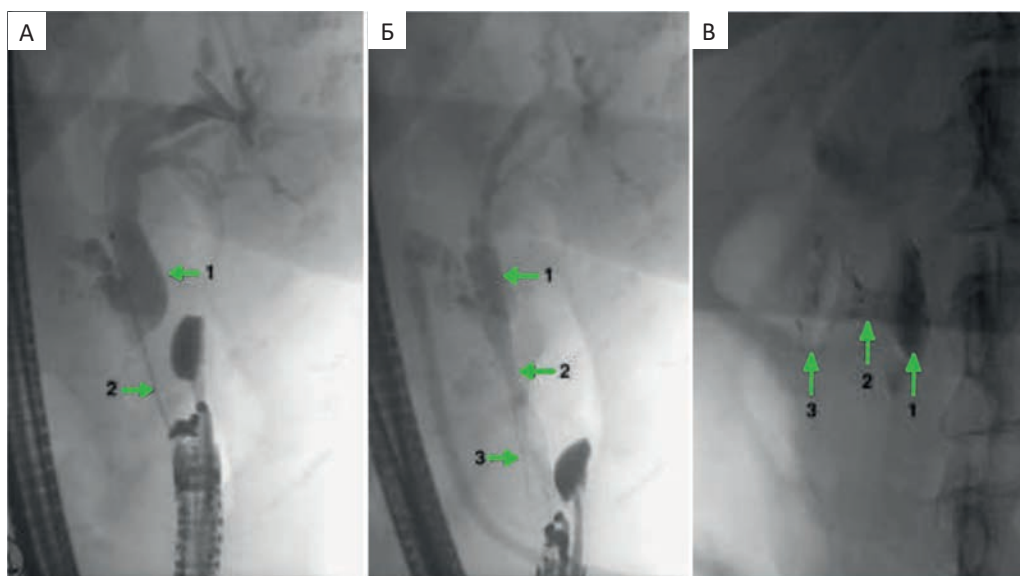


Рис. 5. Рентгенограммы холедоходуоденостомии. А — этап формирования холедоходуоденального соустья (1—супрастенотически расширенный ОЖП, 2 — цистотом); Б — рентгенограмма сформированного ХДА с использованием билиарного стента (1 — билиарный край стента, 2 — область сформированного анастомоза, 3 — внутрикишечный край стента); В — рентгенограмма сформированного ХДА с использованием Н-образного стента (1 — билиарный край стента, 2 — область сформированного анастомоза, 3 — внутрикишечный край стента)

Fig. 5. Radiograph of the choledochoduodenostomy. А — stage of formation of the choledochoduodenal anastomosis (1 — suprastenotically dilated CBD, 2 — cystotome); Б — radiograph of the formed CDA using a biliary stent (1 — biliary edge of the stent, 2 — area of the formed anastomosis, 3 — intra-intestinal edge of the stent); В — radiograph of the formed CDA using an H-shaped stent (1 — biliary edge of the stent, 2 — area of the formed anastomosis, 3 — intestinal edge of the stent)

После контрастирования желчевыводящих путей (ЖВП) по каналу цистотома проводился металлический проводник, по которому вводился полностью покрытый саморасправляющийся стент (рис. 5а). В 4 (80 %) случаях использованы билиарные стенты длиной 6,0 см (рис. 5б). В 1 (20 %) случае применен Н-образный стент для формирования анастомозов длиной 2,0 см, внутренним диаметром 1,2 см, диаметром растров стента — 1,8 см (рис. 5в).

Технические аспекты раскрытия стента важны для предупреждения его смещения в процессе выведения из доставочного устройства. При раскры-

тии билиарных стентов 2/3 их длины заводилось в просвет желчных протоков, затем корректировалось положение стента под рентген-эндоскопическим контролем таким образом, чтобы «талия» сформировалась на уровне средней трети стента. При использовании Н-образного стента после раскрытия его внутрипротоковой части под ЭУС-контролем стент подтягивался до соустья и раскрывался внутрикишечный край. После раскрытия стентов сразу отмечалось активное поступление желчи по их просвету и адекватная эвакуация из просвета желчных протоков (рис. 6а, рис. 6б).

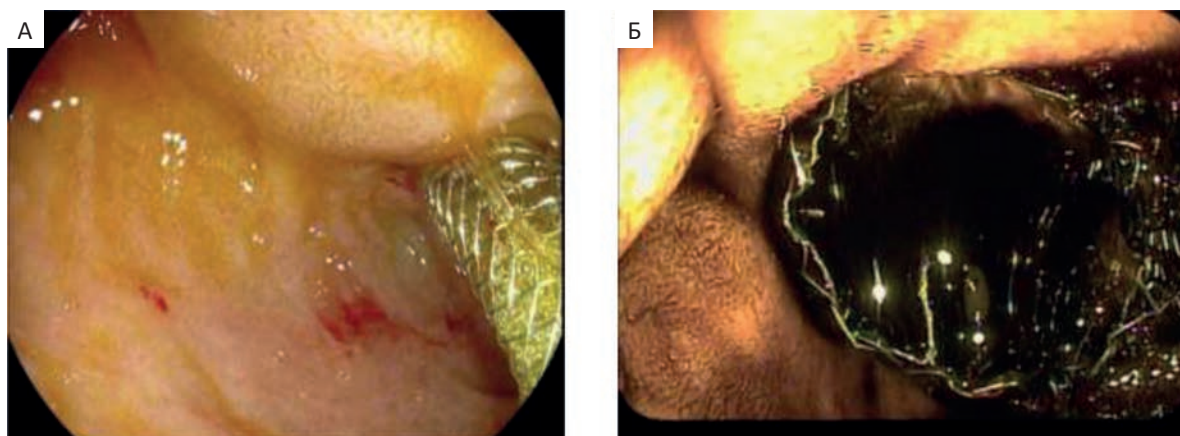


Рис. 6. А — эндифото ХДА с использованием билиарного стента; Б — эндифото ХДА с использованием Н-образного стента

Fig. 6. А — endophoto of HDA using a biliary stent; Б — endophoto of HDA using an H-shaped stent

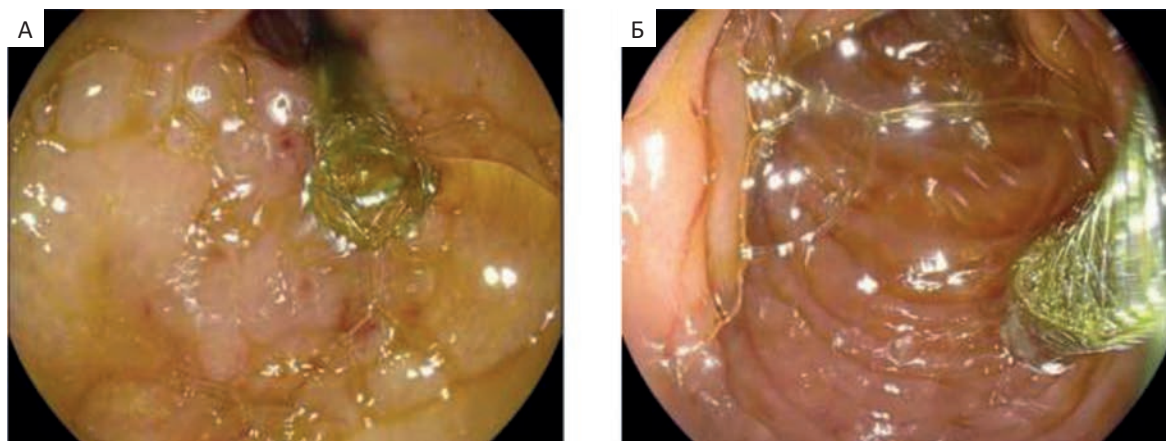


Рис. 7. А — эндифото раскрытого внутрикишечного края стента с ориентацией его в просвет желудка;
Б — эндифото репозиции внутрикишечного края стента в просвет нисходящей ветви ДПК

Fig. 7. A — endophoto of the opened intestinal edge of the stent with its orientation towards the lumen of the stomach;
Б — endophoto of reposition of the intracolonic edge of the stent into the lumen of the descending branch of the duodenum

У одного пациента после раскрытия стента дистальная его часть вышла из привратника и оказалась ориентированной в просвет желудка (рис. 7а). Подобная ситуация могла способствовать попаданию содержимого желудка в желчные протоки и развитию холангита. Для профилактики данного осложнения дистальный край стента был захвачен щипцами и низведен в постбульбарный отдел ДПК (рис. 7б).

Клинические результаты

Холедоходуоденостомия оказалась эффективной у всех 5 (100%) пациентов. ХДА был сформирован в апикальной части луковицы ДПК (в области перехода в нисходящую ветвь). Продолжительность попыток транспиллярных вмешательств составила в среднем $54,7 \pm 9,6$ мин. Продолжительность этапа холедоходуоденостомии в среднем составила $20,4 \pm 3,3$ мин. Динамика снижения уровня билирубина оказалась значимой: средний уровень общего билирубина на 3-и сутки составил $102,8 \pm 45,8$ мкмоль/л.

Миграции стентов в послеоперационном периоде не наблюдалось. Однако стоит отметить, что более надежной фиксацией обладают Н-образные стенты, установка которых минимизирует вероятность миграции. Средний койко-день составил $12,2 \pm 6,2$ дня. Одна пациентка из-за декомпенсированного стеноза нисходящей ветви ДПК потребовала дополнительного инвазивного вмешательства — формирования гастроэнтероанастомоза, и была выписана на 25-е сутки, что не было связано с билиарным вмешательством. Осложнений и госпитальной летальности после вмешательств не было.

При анализе отдаленных результатов средняя продолжительность жизни в послеоперационном

периоде составила $11,8 \pm 3,6$ месяцев, в течении которого дисфункции стента, его миграции и признаков механической желтухи не возникало. Снижения качества жизни вследствие проведенной операции пациентами не отмечено. Летальный исход в отдаленном периоде во всех случаях был связан с прогрессированием основного заболевания.

Таким образом, по результатам проведенного нами исследования, отмечено:

- высокая эффективность метода: (ЭУС-ХДА) демонстрирует 100% технический и клинический успех в разрешении механической желтухи у пациентов с нерезектабельным раком поджелудочной железы, что согласуется с мировыми данными (90–95% технического успеха);
- метод обеспечивает быструю декомпрессию желчных путей: значимое снижение билирубина уже на 3-и сутки (в среднем с $182,4$ до $102,8$ мкмоль/л);
- относительная безопасность: при соблюдении технических нюансов (точный выбор места формирования анастомоза, контроль раскрытия стента, бужирование канала) осложнений не зафиксировано, несмотря на высокий риск интервенций у данной категории пациентов;
- ключевые факторы успеха: использование ЭУС для визуализации бессосудистой зоны, применение полностью покрытых самораскрывающихся стентов, возможность коррекции положения стента при миграции (пример с низведением в ДПК);
- преимущества перед традиционными методами: меньшая длительность вмешательства ($20,4 \pm 3,3$ мин для ЭУС-ХДА против $54,7 \pm 9,6$ мин для транспиллярных попыток), может являться как альтернативным, так и основным методом

при наличии нюансов применения транспиллярного/чреспеченочного доступа (деформация БСДК, стеноз ДПК), возможность одноэтапного применения после неудачных ретроградных попыток;

- ограничения и рекомендации: метод требует высокотехнологичного оборудования и опыта эндосонографиста, что ограничивает его применение в ряде учреждений, для минимизации рисков возникновения осложнений важен учет конструктивных особенностей инструментов;
- перспективы: ЭУС-ХДА заслуживает включения в алгоритмы лечения механической желтухи при опухолевых стенозах, особенно в случаях, исключающих стандартные методы; необходимы крупные сравнительные исследования для оценки отдаленных результатов и стандартизации техники.

Обсуждение

Эндосонографическая холедоходуоденостомия продемонстрировала 100 %-й технический и клинический успех в разрешении механической желтухи у пациентов с нерезектабельным раком поджелудочной железы, что превысило показатели литературных данных (90–95 % технического успеха), но считать данный показатель статистически значимым нецелесообразно из-за малой выборки — 5 пациентов. Тем самым, полученные результаты выполненных холедоходуоденостомий под ЭУС-контролем продемонстрировали высокую эффективность метода в разрешении механической желтухи в тех случаях, когда методы, считающиеся основными способами декомпрессии желчных протоков, были невыполнимы.

При соблюдении технических нюансов, осложнений в ходе операций и в послеоперационном периоде зафиксировано не было. Предупреждению осложнений способствовало правильное определение потенциального места формирования холедоходуоденального соустья в наиболее прилегающей и бессосудистой области, бужирование канала, соблюдение технических аспектов раскрытия стента и дистальная ориентация внутрикишечного его края при использовании билиарных стентов. В техническом аспекте нежелательное явление возникло у одного пациента — потеря доступа к протоку; своевременное формирование анастомоза через другое соустье позволило избежать желчеистечения. Также, одним из ключевых факторов успеха является применение полностью покрытых саморасправляющихся стентов. Для снижения риска осложнений (желчеистечение, миграция стента) критически важен учет конструктивных особенностей инструментов (например, длина иглы цистотома).

Н-образные стенты показали лучшую фиксацию и могут быть предпочтительнее по сравнению с билиарными самораскрывающимися стентами.

В сложных клинических ситуациях, а именно при прорастании опухоли в ДПК и деформации области БСДК, ретроградный транспиллярный доступ значительно затруднен, что вызывает необходимость атипичной папиллосфинктеротомии, повышающей риск кровотечений и перфорации, и удлиняет время операции. В подобных ситуациях, преимуществами ЭУС-ХДА перед традиционными методами являются: меньшая длительность вмешательства ($20,4 \pm 3,3$ мин для ЭУС-ХДА против $54,7 \pm 9,6$ мин для транспиллярных попыток), альтернатива при несостоятельности транспиллярного/чреспеченочного доступа (деформация БСДК, стеноз ДПК).

Таким образом, полученные данные демонстрируют меньшие временные затраты при дренировании протока путем наложения ЭУС-ХДА по сравнению с попытками транспиллярных вмешательств. В связи с этим, при оценке состояния гепатопанкреатодуоденальной зоны (ГПДЗ) целесообразно рассматривать вариант формирования ЭУС-ХДА без попыток транспиллярного вмешательства, что может значительно сократить время операции и снизить риски осложнений атипичной папиллосфинктеротомии.

Метод обеспечил быструю декомпрессию желчных путей: значимое снижение билирубина уже на 3-и сутки (в среднем с $182,4$ до $102,8$ мкмоль/л). Оптимальная динамика снижения уровня билирубина обусловлена применением саморасправляющихся стентов, что позволило создать достаточный отток желчи. Положительные данные свидетельствуют о возможности более широкого применения данной методики.

Несмотря на высокие показатели эффективности методики и малую долю осложнений, выполнять ее необходимо в учреждениях с высоким уровнем эндосонографических интервенций и панкреатобилиарной хирургии. Метод требует высокотехнологичного оборудования и опыта эндосонографиста, что ограничивает его применение в ряде учреждений. Это позволит минимизировать риски и своевременно устранить возникшие осложнения, что прописано в техническом обзоре рекомендации ESGE по лечебной эндосонографии [9].

Таким образом, оценка результатов проведенного нами анализа собственных выполненных операций позволяет с уверенностью подтвердить положительный мировой опыт формирования ЭУС-ХДА у пациентов с местнораспространенной опухолью поджелудочной железы и свидетельствует о необходимости более широкого применения

данной методики. ЭУС-ХДА заслуживает включения в алгоритмы лечения механической желтухи при опухолевых стенозах, особенно в случаях, исключающих стандартные методы. Необходимы крупные сравнительные исследования для оценки отдаленных результатов и стандартизации техники.

Заключение

Эндоскопическая холедоходуоденостомия под эндосонографическим контролем является эффективным методом билиарной декомпрессии, что доказано зарубежными, отечественными литературными данными и подтверждается нашим небольшим опытом. Применение данной методики возможно одноэтапно после неудачных попыток транспапиллярных вмешательств по решению консилиума.

Профилактика возможных осложнений с учетом возможностей эндосонографии, конструктивных особенностей применяемого оборудования и эндоскопического инструментария позволяет избежать нежелательных последствий. Малая продолжительность операции и низкий процент осложнений в перспективе дают возможность более широкого применения данной методики.

Положительные результаты применения ЭУС-ХДА обосновывают необходимость дальнейшего внедрения ее в практику специализированных центров и проведения проспективных исследований с большим числом пациентов.

Список литературы / References

1. Рудакова МН, Рябов КЮ, Жевелюк АГ, и соавт. Формирование билиодигестивных анастомозов при механической желтухе опухолевого генеза под контролем эндо-УЗИ. *Анналы хирургической гепатологии*. 2019;1(24):27-35. Rudakova MN, Ryabov KYu, Zhevelyuk AG, et al. EUS-assisted biliodigestive anastomoses for malignant mechanical jaundice. *Annals of HPB surgery*. 2019;1(24):27-35. (in Russ.). <https://doi.org/10.16931/1995-5464.2019127-35>.
2. Dietrich CF, Braden B, Burmeister S, et al. How to perform EUS-guided biliary drainage. *Endosc Ultrasound*. 2022; 11:342-54. <https://doi.org/10.4103/EUS-D-21-00188>.

3. Giovannini M. EUS-guided hepaticogastrostomy. *Endoscopic Ultrasound*. November 2019; 8(1):S35-S39. https://doi.org/10.4103/eus.eus_47_19.
4. Singh S, Suresh Kumar VC, Aswath G et al. Indirect comparison of various lumen-apposing metal stents for EUS-guided biliary and gallbladder drainage: a systematic review and meta-analysis. *Gastrointest Endosc*. 2024 Nov;100(5):829-39.e3. <https://doi.org/10.1016/j.gie.2024.05.024>.
5. Бурдюков МС, Агапов МЮ, Алиев НА. Дренирование желчных протоков под эндоскопическим ультразвуковым контролем у пациента с местнораспространенной опухолью поджелудочной железы с механической желтухой. *Доказательная гастроэнтерология*. 2024; 1(13): 108-14. Burdyukov MS, Agapov MYu, Aliev NA. Endoscopic ultrasonography-guided biliary drainage in a patient with a locally advanced pancreatic tumor with obstructive jaundice. *Russian Journal of Evidence-Based Gastroenterology*. 2024; 1(13):108-14. (in Russ.). <https://doi.org/10.17116/dokgastro202413011108>.
6. Giovannini M, Moutardier V, Pesenti C, et al. Endoscopic ultrasound-guided bilioduodenal anastomosis: A new technique for biliary drainage. *Endoscopy*. 2001; 33:898-900.
7. Шабунин АВ, Лебедев СС, Тавобилов ММ, и соавт. Сравнительный анализ наружного и наружно-внутреннего желчеотведения при злокачественной дистальной билиарной обструкции. *Московский хирургический журнал*. 2024;1:9-14. Shabunin AV, Lebedev SS, Tavobilov MM, et al. Comparative analysis of external and external-internal drainage in malignant distal biliary obstruction. *Moscow Surgical Journal*. 2024;1:9-14. (in Russ.). <https://doi.org/10.17238/2072-3180-2024-1-9-14>.
8. Schalk W van der Merwe, Roy L. J. van Wanrooij, et al. Therapeutic endoscopic ultrasound: European Society of Gastrointestinal Endoscopy (ESGE) Guideline. *Endoscopy*. 2022; 54:185-205.
9. Roy LJ van Wanrooij, Michiel Bronswijk, Rastislav Kunda et al. Therapeutic endoscopic ultrasound: European Society of Gastrointestinal Endoscopy (ESGE) Technical Review. *Endoscopy*. 2022; 54:310-32

Вклад авторов

Статья подготовлена с равным участием авторов.

Authors' contributions

Article was prepared with equal participation of the authors.

Information about the authors

Tigran S. Vardanyan, <http://orcid.org/0000-0002-2471-0096>.
Vladimir V. Darvin, <http://orcid.org/0000-0002-2506-9798>.
Mikhail S. Burdyukov, <http://orcid.org/0000-0003-4690-9335>.
Aleksandr L. Kostrubin, <http://orcid.org/0000-0003-4686-3576>.
Lianna A. Aleksanyan, <http://orcid.org/0009-0004-3466-6959>.

Финансирование. Исследование проведено без спонсорской поддержки. Конфликт интересов. Авторы заявляют об отсутствии конфликта интересов. Соответствие принципам этики. Одобрение этического комитета не требовалось. Информированное согласие. Пациенты подписали информированное согласие на публикацию данных.

Тип статьи: Оригинальная статья.

Поступила: 06.06.2025.

Принята к публикации: 23.09.2025.

Опубликована online: 26.12.2025.

Funding. The study had no sponsorship.

Conflict of interests. Not declared.

Ethical compliance. Ethical committee approval was not necessary.

Informed consent. The patients signed informed consent for the publication of the data.

Article type: Original article.

Received: 06.06.2025.

Accepted for publication: 23.09.2025.

Published online: 26.12.2025.