ЧРЕСКОЖНАЯ АНГИОГРАФИЧЕСКИ-АССИСТИРОВАННАЯ КРИОАБЛАЦИЯ ПОЧЕЧНО-КЛЕТОЧНОГО РАКА ПОД КОНТРОЛЕМ ПЛОСКОДЕТЕКТОРНОЙ КОМПЬЮТЕРНОЙ ТОМОГРАФИИ: ВОЗМОЖНОСТИ И ПОТЕНЦИАЛЬНЫЕ ПРЕИМУЩЕСТВА ТЕХНОЛОГИИ

П.В. Балахнин [1,2], А.С. Шмелев[1,2], Е.Г. Шачинов[2], В.И. Малькевич[2], А.И. Новиков[2], А.Ю. Навматуля[2]

[1] Национальный медицинский исследовательский центр онкологии им. Н.Н. Петрова Минздрава России; Россия, 197758, Санкт-Петербург, пос. Песочный, ул. Ленинградская, 68

[2] Санкт-Петербургский клинический научно-практический центр специализированных видов медицинской помощи (онкологический); Россия, 197758, Санкт-Петербург, пос. Песочный, ул. Ленинградская, 68а, ЛитА

Контакты: Балахнин Павел Васильевич, balahnin_p@mail.ru

Реферат

Цель: Чрескожную криоаблацию (ЧКА) почечно-клеточного рака (ПКР) стадии T_{1a} (не более 4 см) как правило, выполняют под контролем МСКТ с внутривенным контрастированием. Большинство рентгенохирургических отделений не оснащено данным оборудованием, и это сдерживает широкое внедрение методики в практическое здравоохранение. Плоскодетекторная компьютерная томография (ПДКТ) входит в стандарт комплектации современных ангиографических комплексов, что позволяет совмещать технологии рентгеновской компьютерной томографии с технологиями рентгенэндоваскулярных диагностики и лечения. Цель исследования — изучить возможности и потенциальные преимущества использования внутриартериального контрастирования при проведении ПДКТ-контролируемой ЧКА ПКР T_{1a}.

Материал и методы: Начиная с 2017 г., ангиографически-ассистированную ЧКА под контролем ПДКТ выполнили 14 пациентам с ПКР T_{1a}. Процедуру проводили в рентгеноперационной на ангиографической установке Artis Zee Floor с функцией ПДКТ и технологиями iGuide Needle Guidance и 3D/3D Fusion (Siemens, Германия) с использованием системы SeedNet Gold и криозондов IceEDGE 13 G, IceRod 17 G или IceSphere 17 G (Galil Medical, США). На всех этапах вмешательства применяли ПДКТ-артериографию почки (ПДКТ-АГ) по оригинальной методике: в почечную артерию вводили 12 мл неионного контрастного препарата со скоростью 1 мл/с и выполняли сканирование через 5 с от начала контрастирования.

Результаты: Первичная техническая эффективность ПДКТ-контролируемой ЧКА ПКР T_{1a} составила 92,9 %, вторичная — 100 %. Осложнения 3-ей степени по классификации CIRSE отмечены у трех пациентов (21,4 %), осложнений 4, 5 и 6-ой степени не наблюдали. Использование артериального доступа и выполнение ПДКТ-АГ на различных этапах ЧКА имело следующие преимущества: 1) высококачественная визуализация опухоли при минимальном расходе контрастного препарата; 2) простое и точное позиционирование криозондов с использованием программы iGuide Needle Guidance; 3) оценка будущего края аблации путем объединения ПДКТ-данных об опухоли с ПДКТ-данными о ледяном шаре; 4) надежная диагностика кровотечения после удаления криозондов с возможностью одномоментного выполнения эндоваскулярного гемостаза.

Заключение: Чрескожная ангиографически-ассистированная криоаблация под контролем ПДКТ является доступной, безопасной и эффективной технологией лечения ПКР T_{1a}, обладающей рядом потенциальных преимуществ по сравнению с ЧКА под контролем МСКТ. Целесообразно дальнейшее изучение данной методики с последующим возможным ее внедрением в практику отделений рентгенохирургии многопрофильных онкологических стационаров.

Ключевые слова: *рак почки, криоаблация, плоскодетекторная компьютерная томография, ангиографически-ассистированная аблация, интервенционная радиология*

Для цитирования: Балахнин П.В., Шмелев А.С., Шачинов Е.Г., Малькевич В.И., Новиков А.И., Навматуля А.Ю. Чрескожная ангиографически-ассистированная криоаблация почечно-клеточного рака под контролем плоскодетекторной компьютерной томографии: возможности и потенциальные преимущества технологии. Онкологический журнал: лучевая диагностика, лучевая терапия. 2021;4(4):56-77.

DOI: 10.37174/2587-7593-2021-4-4-56-77

Введение

В европейских странах на долю почечно-клеточного рака (ПКР) приходится около 3,8 % всех выявляемых злокачественных опухолей, при этом заболеваемость продолжает расти, что связано как с общим старением населения, так и с улучшением возможностей лучевой диагностики [1]. Основной тенденцией последних десятилетий в лечении ПКР стадии $T_1N_0M_0$ (T_1) является стремление к обеспечению минимальной инвазивности и травматичности оперативных вмешательств с одновременным достижением отличных долгосрочных технических, функциональных и онкологических результатов терапии на фоне приемлемых общих затрат на лечение. В связи с этим отмечается тен-

денция к все более широкому использованию для лечения ПКР стадии T_{1a} (опухоль не более 4 см в наибольшем измерении) различных технологий чрескожной энергетической абляции (ЧЭА), в первую очередь — радиочастотной абляции (РЧА), чрескожной криоаблации (ЧКА) и микроволновой абляции (МВА). Так, если за период с 2004 по 2007 гг. в Европе число ЧЭА при раке почки стадии T_{1a} составляло только 5,2 % от общего числа радикальных вмешательств, то в 2008–2011 гг. этот показатель достиг уже 9,1 % [1].

В настоящее время использование ЧЭА при ПКР T_{1a} рекомендуется только в тех случаях, когда по разным причинам (возраст, сопутствующие заболевания, единственная почка, множественный ПКР, хроническая болезнь почек и т.д.) пациенту не может быть выполнена открытая, лапароскопическая или робот-ассистированная резекция почки или радикальная нефрэктомия [1–6]. Однако если урологические ассоциации предпочитают придерживаться более консервативного подхода, то онкологические и тем более интервенционно-радиологические ассоциации постоянно расширяют показания к ЧЭА (табл. 1) [1–7]. В связи с этим РЧА, ЧКА и МВА в недалеком будущем могут стать вариантами выбора в первой линии терапии ПКР T_{1a} [7].

Рост интереса к использованию ЧЭА как со стороны самих пациентов, так и со стороны медицинских организаций и страховых компаний связан с несколькими причинами. Во-первых, согласно данным крупных систематических обзоров и метаанализов, клиническая эффективность ЧЭА и отдаленные результаты выживаемости практически не уступают результатам хирургического лечения несмотря на то, что в группу ЧЭА заведомо отбираются более возрастные больные, отягощенные сопутствующими заболеваниями [7]. Во-вторых, проведение ЧЭА значительно меньше снижает функциональные резервы остающейся после вмешательства почечной паренхимы, что благоприятно сказывается на дальнейшей жизни пациентов и хорошо укладывается в общую концепцию развития нефрон-сохраняющих стратегий лечения [8]. В-третьих, ЧЭА сопровождается значительно меньшим числом серьезных осложнений, существенно увеличивающих продолжительность госпитализации и общую стоимость терапии [1, 7, 8].

В то же время, главным недостатком всех технологий ЧЭА считается более высокий, по сравнению с хирургическим лечением, риск локального прогрессирования заболевания [1–6]. Связанно это, как правило, с неадекватным контролем процесса ЧЭА, приводящим к формированию недостаточного края абляции (менее 5 мм) или даже к существованию остаточной неаблированной опухоли после окончания процедуры [9, 10]. Хотя в подавляющем большинстве случаев возможно проведение второго сеанса ЧЭА, направленного на лечение (как правило, успешное) остаточной неаблированной опухоли или локального прогрессирования, это ложится дополнительным финансовым бременем на систему здравоохранения. В связи с этим совершенствование существующих и разработка новых технологий визуализации, навигации, мониторинга и оценки непосредственного ответа на лечение при проведении ЧЭА ПКР стадии T_{1a} остается крайне важной задачей, решение которой позволит дополнительно улучшить как непосредственные, так и отдаленные результаты, одновременно снизив общие затраты на лечение. Кроме того, разработка и внедрение методик, направленных на снижение числа серьезных осложнений (в первую очередь кровотечений), также будет способствовать более широкому и более безопасному использованию ЧЭА в повседневной практике онкологических учреждений [11].

В настоящее время Cardiovascular and Interventional Radiology Society of Europe (CIRSE) в качестве технологий визуализации, навигации и оценки непосредственного ответа на лечение при проведении ЧЭА ПКР T_{1a} рекомендует использовать только две технологии — многосрезовую спиральную компьютерную томографию (МСКТ) и магнитно-резонансную томографию (МРТ); применение ультразвукового исследования (УЗИ) как единственного метода визуализации и навигации считается крайне нежелательным [1]. Однако использование МСКТ и, тем более, МРТ в повседневной работе отделений интервенционной радиологии является дорогостоящим и трудно реализуемым в практическом здравоохранении, как в России, так и в большинстве других стран. Это в значительной степени сдерживает дальнейшее развитие ЧЭА ПКР T_{1a} в нашей стране, где опыт ее применения ограничивается в основном отдельными высокотехнологичными специализированными медицинскими центрами (табл. 2) [12–40]. Эти центры либо оснащены соответствующим дорогостоящим оборудованием (МСКТ, МРТ, роботизированные системы наведения и т.д.), либо вынуждены выполнять ЧЭА только у тех пациентов, у которых опухоль отчетливо визуализируется с помощью УЗИ, либо осуществляют вмешательство с использованием лапароскопического доступа. В то же время в США Society of Interventional Radiology (SIR) для проведения ЧЭА ПКР T_1 наряду с традиционными методами лучевой визуализации и навигации (МСКТ и МРТ) рекомендует применять также и различные технологии плоскодетекторной компьютерной томографии (ПДКТ) [8].

ПДКТ стала доступной для практического использования в 2005 г. [41–43]. Быстро получив широкое признание в области интервенционной онкологии, этот метод визуализации и навигации продолжает непрерывно развиваться и совершенствоваться [44, 45]. В настоящее время ПДКТ

Таблица 1

Показания к выполнению энергетической абляции ПКР Т1, согласно рекомендациям урологических, онкологических и интервенционно-радиологических ассоциаций [1-7]

Ассоциация	Рекомендации (уровень убедительности рекомендации)
European Association of Urology (EAU), 2019 [2]	1. При локализованном ПКР предлагать хирургическое лечение (сильная)
	2. При стадии T_1 предлагать РП (сильная)
	3. Не выполнять малоинвазивную РН при стадии T_1, когда возможно выполнить РП, в том числе и открытым доступом (сильная)
	4. Избегать минимально-инвазивной хирургии если этот подход может поставить под угрозу онкологические, функциональные и периоперационные результаты (сильная)
	5. Предлагать АН, РЧА или КА пожилым людям и/или пациентам с сопутствующей патологией (слабая)
American Urological Association (AUA), 2017 [3]	1. Отдавать предпочтение РП при лечении опухолей T_1 из-за меньшего риска ХБП и хороших онкологических результатов (условная)
	2. Отдавать предпочтение нефронсохраняющим подходам у пациентов с СО и КО (III–V) в случаях наличия анатомически или функционально единственной почки, билатеральных опухолей, семейного ПКР, предсуществующей ХБП или протеинурии (условная)
	3. Рассматривать нефрон-сохраняющие стратегии у пациентов с СО и КО (III-IV) в случаях молодого возраста, мультифокальных образований или наличия сопутствующих заболеваний, которые могут повлиять на почечную функцию в будущем (гипертония, сахарный диабет, рецидивирующая мочекаменная болезнь или патологическое ожирение) (условная)
	4. Рассматривать возможность РН у пациентов с СО или КО (III-IV) имеющих высокий онкологический потенциал (размер образования, данные биопсии и/или характеристики лучевых методов диагностики) (условная)
	5. Рассматривать ТА (РЧА или КА, в идеале — чрескожную), как альтернативу хирургическому лечению опухолей стадии T_{1a} <3 см, при условии установленного по данным ранее выполненной биопсии гистологического диагноза; при этом пациент должен быть информирован о более высоком (по сравнению с хирургическим лечением) риске развития местного прогрессирования/рецидива заболевания, а также о том, что в этом случае может быть выполнена повторная ТА (сильная)
	6. Предлагать АН в качестве начального варианта терапии: а) при наличии СО или КО (III-IV) диаметром <2 см (условная); б) при наличии СО или КО (III–IV), когда ожидаемый риск вмешательства или риск смерти от конкурирующих заболеваний превышает потенциальные онкологические преимущества активного лечения (клинический принцип); в) в случае АН рекомендуется биопсия для дополнительной стратификации риска и регулярные обследования каждые 3-6 мес с целью оценки интервального роста опухоли (мнение экспертов)
	7. Рассматривать возможность активного лечения вместо АН у пациентов с СО и КО (III–IV), в тех случаях, когда ожидаемые онкологические преимущества перевешивают риски лечения и конкурирующие риски смерти; в этих случаях АН с возможностью отсроченного вмешательства может быть рекомендовано если пациент понимает и готов принять связанный с этим онкологический риск отложенного вмешательства (условная)
Ассоциация онкологов России (АОР); Российское общество онкоурологов (РООУ); Российское общество клинической онкологии (RUSSCO);	1. Рекомендуется выполнение РП при клинически локализованном ПКР (стадии cT_1-$T_2N_0M_0$) в случаях, если размер и локализация опухоли позволяют выполнить органосохраняющие операции (сильная)
	2. Рекомендуется выполнение РН при клинически локализованным ПКР (стадии cT_1-$T_2N_0M_0$) в случаях, не подходящих для резекции почки, а также у пациентов с местно-распространенным раком почки (стадии cT_{3a}-$T_4N_{0-1}M_0$) (сильная)
	3. Рекомендуется АН при стадии cT1aN0M0 у отдельных пациентов старше 75 лет и/или имеющих тяжелые сопутствующие или конкурирующие заболевания, обусловливающие ожидаемую продолжительность жизни <5 лет и/или ассоциированные с высоким операционным риском (условная)
	4. Рекомендуется выжидательная тактика при операбельном клинически локализованном или местно-распространенном ПКР стадии cT_1-$T_4N_{0-1}M_0$ у пациентов, имеющих тяжелые сопутствующие или конкурирующие заболевания, ассоциированные с крайне высоким операционным риском (слабая)
	5. Рекомендуется проведение ТА (РЧА или КА) у отдельных пациентов с ПКР стадии cT1aN0M0 в возрасте старше 75 лет и/или имеющих тяжелые сопутствующие или конкурирующие заболевания, обусловливающие ожидаемую продолжительность жизни <5 лет и/или ассоциированные с высоким операционным риском (слабая)

Ассоциация	Рекомендации (уровень убедительности рекомендации)
Российское общество урологов (РОУ), 2021 [4]	6. Возможно применение РЧА и КА; другие методы абляции (МВА, лазерная абляция или абляция высокоинтенсивным сфокусированным ультразвуком) могут применяться только в рамках клинических исследований. ТА может осуществляться перкутанным или лапароскопическим доступом (клинический принцип)
	7. Перед выполнением ТА необходима биопсия опухоли. Контроль процедуры производится путем визуализации зоны воздействия с помощью камеры, введенной в брюшную полость, или лучевой навигации (УЗИ, МСКТ или МРТ) (клинический принцип)
European Society of Medical Oncology (ESMO), 2019 [5]	1. Выполнять РП при опухолях, ограниченных органом и размерами до 7 см
	2. Выполнять РЧА, МВА или КА как вариант лечения пациентов с небольшими корковыми опухолями (≤ 3 см), в особенности у пациентов с высоким хирургическим риском, а также у пациентов с единственной почкой, нарушенной почечной функцией, наследственным ПКР или в случае множественных двухсторонних опухолей
	3. Выполнять биопсию почек перед ТА
	4. Проводить АН у пожилых пациентов со значительными сопутствующими заболеваниями, небольшой ожидаемой продолжительностью жизни и наличием опухоли <40 мм (для отбора пациентов на АН рекомендуется биопсия в связи с высокой частотой доброкачественных опухолей)
Cardiovascular and Interventional Radiological Society of Europe (CIRSE), 2017 [1]	1. Методы чрескожной ТА обеспечивают эффективное лечение ПКР стадии T_{1a}, так как сопровождаются отличными долгосрочными (5 лет), техническими, функциональными и онкологическими результатами наряду с очень небольшим числом осложнений
	2. Показаниями для ТА ПКР T_{1a} являются наличие сопутствующих заболеваний, повышающих риск хирургического вмешательства (ХОБЛ, сердечная недостаточность), единственная функционирующая почка, нарушение функции почек (СКФ < 60 мл/мин/1,73 м^2), наличие более одной небольшой опухоли, решение пациента не подвергаться хирургическому вмешательству
	3. Учитывая минимальную инвазивность чрескожной ТА, активное наблюдение должно быть зарезервировано только для пациентов, не подходящих для ТА из-за сопутствующих заболеваний или пожилого возраста
	4. С целью визуализации и навигации необходимо использовать МСКТ или МРТ; применение УЗИ не рекомендуется
American Society of Interventional Radiology (SIR), 2020 [6]	1. Чрескожная ТА безопасна и эффективна для лечения небольших опухолей T_{1a} с меньшим числом осложнений, чем РН и приемлемыми отделенными онкологическими результатами и выживаемостью (условная)
	2. Отдельным пациентам с подозрением на ПКР T_{1a} следует предлагать чрескожную ТА вместо активного наблюдения (условная)
	3. У пациентов из группы высокого риска с ПКР T_{1b}, которые не являются кандидатами на хирургическое лечение, чрескожная ТА может рассматриваться как подходящий вариант лечения, хотя необходимы дальнейшие исследования в этой области (слабая)
	4. РЧА, КА и МВА являются подходящими методами ТА и выбор того или иного вида воздействия следует оставить на усмотрение оперирующего врача (слабая)
	5. С целью визуализации и навигации можно использовать МСКТ, МРТ, УЗИ, ПЭТ-КТ и ПДКТ

Сокращения: Уровень убедительности рекомендации: сильная (однозначная), условная (неоднозначная), слабая (низкая); T_1 — опухоль ≤7 см в наибольшем измерении; T_{1a} — опухоль ≤4 см в наибольшем измерении; T_{1b} — опухоль >4, но ≤7 см в наибольшем измерении; ПКР — почечно-клеточный рак; РП — резекция почки; РН — радикальная нефрэктомия; ХБП — хроническая болезнь почек; СО — солидная опухоль; КО (III–V) — кистозное образование (категория по Босняку); АН — активное наблюдение; ТА — термоабляция; РЧА — радиочастотная абляция; КА — криоабляция; МВА — микроволновая абляция; УЗИ — ультразвуковое исследование; МСКТ — многослойная спиральная компьютерная томография; МРТ — магнитно-резонансная томография; ХОБЛ — хроническая обструктивная болезнь легких; СКФ — скорость клубочковой фильтрации; ПЭТ-КТ — позитронно-эмиссионная компьютерная томография совмещенная с МСКТ; ПДКТ — плоскодетекторная компьютерная томография

Таблица 2

Публикации в Российских медицинских журналах, посвященные результатам выполнения открытой, лапароскопически-ассистированной и чрескожной энергетической абляции ПКР T_1 [12–40]

n	Год	Авторы	Учреждение*	Пациентов (сеансов)	Вид энергии	Доступ	Вид анестезии	Оборудование*	Лучевая визуализация	Диаметр опухоли*	Осложнения
1.	2006	Прохоров Д.Г. с соавт. [12]	ФГУ ЦНИРРИ ФАЗСР РФ, Санкт-Петербург	4	КА (2) РЧА (2)	ЛС	ЭТН	Radionics Cool-tip RF System; ERBE Cryo 6, ERBE, Германия	—	40 мм, 25 мм, 40 мм, 25 мм	Не было
2.	2008	Прохоров Д.Г. с соавт. [13]	РНЦРХТ, Санкт-Петербург	7	РЧА	ЧК (4) ЛС (3)	ВВАС (4) ЭТН (3)	Radionics Cool-tip RF System	УЗИ —	25 мм, 20 мм, 35 мм, 45 мм, 34 мм, 40 мм, 28 мм	Не было
3.	2009	Томенко К.Н. с соавт. [14]	ОГУЗ «СООД», Екатеринбург	22(27)	РЧА	ЧК	МА + ВВАС	Radionics Cool-tip RF System	УЗИ	9-40 мм (25±4 мм)	Не было
4.	2011	Павлов А.Ю. с соавт. [15]	ФГБУ «РНЦРР» МЗ России, Москва	26(28)	РЧА	ЧК	НД	НД	УЗИ	0,8-6,0 см, в среднем 3,2 см	Не было
5	2011	Павлов А.Ю. с соавт. [16]	РНЦРР МЗСР РФ, Москва	22	РЧА	ЧК	НД	Метатом-2	УЗИ	от 1 до 6 см, в среднем 3,2 см	Ожег I степени (15); Подкапсульная гематома (3)
6.	2011	Журавлев В.Н. с соавт. [17]	ГОУ ВПО «УГМА» РЗ, ГУЗ «СОКБ №1», Екатеринбург	4	РЧА	ЛС	ЭТН	Cool-Tip RF (Tyco-Valleylab)	-	25-32 мм	Не было
7.	2011	Глыбочко П.В. с соавт. [18]	НИИ УиРЗЧ Первого МГМУ им. И.М. Сеченова, Москва	1	РЧА	ЧК	НД	RITA Model 1500X (RITA Medical System, Mountain View, CA)	УЗИ	36 мм	Не было
8.	2012	Алексеев Б.Я. с соавт. [19]	ФГБУ МНИОИ им. П.А. Герцена; РУДН, Москва	44(49)	РЧА	ЧК	НД	Cool-Tip RF (Tyco-Valleylab)	УЗИ	12-44 мм, в среднем 28,5±8,3 мм	Гематома (1); Мочевой свищ (1)
9.	2012	Клименко А.А. с соавт. [20]	ФГУ РНЦРР МЗСР России, Москва	26	РЧА	ЧК	НД	НД	УЗИ	0,8-6,0 см, в среднем 3,2 см	Не было
10.	2013	Аляев Ю.Г. с соавт. [21]	НИИ УиРЗЧ Первого МГМУ им. И.М. Сеченова, Москва	14	РЧА	ЧК (13) О (1)	НД	RITA Model 1500X (RITA Medical System, Mountain View, CA)	УЗИ (13) —	2,5-4,0 см	Не было

n	Год	Авторы	Учреждение*	Пациентов (сеансов)	Вид энергии	Доступ	Вид анестезии	Оборудование*	Лучевая визуализация	Диаметр опухоли*	Осложнения
11.	2013	Трандофилов М.М. с соавт. [22]	ГБУЗ ГКБ № 57, Москва	1	МВА	ЧК	НД	AveCure MWG881 (MedWaves, США)	УЗИ	3,5 см	НД
12.	2014	Калпинский А.С. с соавт. [23]	МНИОИ им. П.А. Герцена МЗ России; РУДН, Москва ЦКБ, Дубна	44(49)	РЧА	ЧК	НД	Cool-Tip RF (Covidien)	УЗИ	12-44 мм, 28,5±8,3 мм	Гематома (1); Мочевой свищ (1)
13.	2014	Раснер П.И. с соавт. [24]	ГБОУ ВПО «МГМСУ им. А.И. Евдокимова» МЗ России, Москва	15	КА	ЛС	ЭТН	SeedNet (Galil Medical)	ИОУЗИ	1,3-3,5 см, в среднем 2,7 см	НД
14.	2014	Глыбочко П.В. с соавт. [25]	НИИ УиРЗЧ Первого МГМУ им. И.М. Сеченова, Москва	14	РЧА	ЧК (13) О (1)	НД ЭТН (1)	RITA Model 1500X (RITA Medical System, Mountain View, CA)	УЗИ (13) —	2,5-4,0 см	Не было
15.	2014	Аполихин О.И. с соавт. [26]	ФГБУ «НИИ Урологии» МЗ России, Москва	12	КА	ЛС (11) МЛТ (1)	ЭТН	SeedNet (Galil Medical)	ИОУЗИ	В среднем 35 мм	Не было
16.	2015	Калпинский А.С. с соавт. [27]	МНИОИ им. П.А. Герцеа, РУДН, Москва ЦКБ, Дубна	56 (66)	РЧА	ЧК	НД	Cool-Tip RF (Covidien)	УЗИ	11-44 мм, в среднем 27,7±8,2 мм	Гематома (1); Мочевой свищ (1)
17.	2015	Носов А.К. с соавт. [28]	ФГБУ «НИИО им. Н.Н. Петрова», Санкт-Петербург	20	РЧА	ЛС	ЭТН	RITA 1500X (AngioDynamics, US)	ИОУЗИ	2,0±0,9 см	Не было (тяжелее I степени по Clavien-Dindo)
18.	2015	Прохоров Д.Г. с соавт. [29]	ФГБУ «РНЦРХТ» МЗ РФ, Санкт-Петербург	19	РЧА	ЧК (13) ЛС (6)	НД	Radionics Cool-tip RF System (USA)	УЗИ или МСКТ (13)	НД	Не было
19.	2017	Еникеев Д.В. с соавт. [30]	ФГАОУ ВО Первый МГМУ им. И.М. Сеченова МЗ России НИИ УиРЗЧ, Москва	12	КА	ЧК	МА (5) СМА (5) ЭТН (1) ВВАС (1)	SeedNetGold (Galil Medical)	УЗИ	до 3 см (11) 4,5 см (1)	Не было (тяжелее I степени по Clavien-Dindo)
20.	2017	Косырев В.Ю. с соавт. [31]	ФГБУ «РОНЦ им. Н.Н. Блохина», Москва	11	РЧА	ЧК	НД	НД	МСКТ-ФС	1,2-3,7 см (средний 2,6 см)	Нефростомия (1)
21.	2017	Носов А.К. с соавт. [32]	ФГБУ «НИИО им. Н.Н. Петрова» МЗ РФ, Санкт-Петербург	7	КА	ЛС	ЭТН	НД	НД	≤ 3 см	Ожег кожи (1)

n	Год	Авторы	Учреждение*	Пациентов (сеансов)	Вид энергии	Доступ	Вид анестезии	Оборудование*	Лучевая визуализация	Диаметр опухоли*	Осложнения
22.	2018	Кравцов И.Б. с соавт. [33]	ФГБУ РНЦРР МЗ РФ	53	РЧА и МВА	ЧК	НД	«Метатом-2», «Rita», «Microwave»	УЗИ	1-7 см, в среднем 3,4 см	НД
23.	2018	Захаров Д.А. с соавт. [34]	ГБУЗ «РОД»; «ПГМИ», Петрозаводск	25	РЧА	ЧК	МА (4) НД (21)	Covidien Cool-Tip RF Ablation System E series	УЗИ УЗИ /FUSION	до 30 мм (10) более 30 мм (15)	Почечная недостаточность (1)
24.	2018	Глыбочко П.В. с соавт. [35]	НИИ УиРЗЧ ФГАОУ ВО Первый МГМУ им. И.М. Сеченова МЗ России, Москва	23	КА	ЧК	МА (7) НД (16)	SeedNetGold (Galil Medical)	УЗИ	до 4 см	Не было (тяжелее I степени по Clavien-Dindo)
25.	2019	Солодкий В.А. с соавт. [36]	ФГБУ «РНЦРР» МЗ РФ, Москва	52	МВА	ЧК (49) ЛС (2)	МА+ ВВАС (49) ЭТН (2)	Microwave	УЗИ (49) —	1-6 см, в среднем 3,8 см	Серьезных осложнений не было
26.	2019	Буровик И.А. с соавт. [37]	НМИЦО им. Н.Н. Петрова, Санкт-Петербург	28(34)	КА	ЧК	МА или ЭТН	МКС (Россия)	МСКТ (18) МСКТ-ФС (11) MAXIO (5)	В среднем 31±8 мм	Периренальная гематома (11)
27.	2019	Землянский В.В. с соавт. [38]	ННЦОиТ, РК, Астана; НИИУиИР им Н.А. Лопаткина — филиал ФГБУ «НМИЦР» МЗ России, Москва	12	РЧА	ЧК	НД	НД	УЗИ	≤ 3 см (n=10) > 3 см (n=2), в среднем 3 см	НД
28.	2019	Раснер П.И. с соавт [39]	ФГБОУ ВО МГМСУ им. А.Е. Евдокимова МЗ России; ФГБОУ ВО МГТУ им. Н.Э. Баумана, Москва	1	КА	ЛС	ЭТН	SeedNetGold (Galil Medical)	ИОУЗИ	25 мм + 17 мм (две опухоли левой почки)	Не было
29.	2020	Лахно Д.А. с соавт. [40]	ГБУЗ МКНПЦ им. А.С. Логинова, Москва	28	РЧА	ЧК	ВВАС	Covidien Cool-tip серии E	УЗИ	10-40 мм, в среднем 19,5±8,1	Гипертермия (3) (III-IV степени по Clavien-Dindo не было)

Примечания: * — как указано в первоисточнике; РЧА — радиочастотная абляция; КА — криоабляция; ЛС — лапароскопический доступ; ЭТН — эндотрахеальный наркоз; ЧК — чрескожный доступ; ВВАС — внутривенная аналгезия и седация; СМА — спинномозговая анестезия; УЗИ — ультразвуковое исследование; НД — нет данных в первоисточнике; МВА — микроволновая абляция; О — открытая операция; ИОУЗИ — интраоперационное ультразвуковое исследование; МЛТ — минилапаротомия ; МСКТ — многослойная спиральная компьютерная томография; МСКТ-ФС — МСКТ-флюроскопия; УЗИ/FUSION — УЗИ-навигация с использованием режима слияния изображений других модальностей; MAXIO — роботизированная система таргетирования под контролем МСКТ (Perfint, Индия)

является неотъемлемой частью всех выпускаемых ангиографических комплексов экспертного класса и в значительной степени заменила собой МСКТ при проведении многих интервенционно-радиологических вмешательств [46, 47]. Несомненными преимуществами ПДКТ (по сравнению с МСКТ), являются повсеместная доступность, низкая стоимость оборудования и его эксплуатации, меньшая лучевая нагрузка, открытый контур гантри, значительно более высокое пространственное разрешение, а также возможность одновременного использования с другими технологиями рентгеновской визуализации (рентгеноскопией, рентгенографией, цифровой субтракционной ангиографией (ЦСА)) и технологиями стереотаксической (3D) навигации в режиме реального времени [41–43]. С помощью опций совмещения изображений (fusion), ПДКТ может использовать также трехмерные массивы данных, полученные с применением других модальностей, таких как МСКТ, МРТ, позитронно-эмиссионная компьютерная томография (ПЭТ/КТ), однофотонная эмиссионная компьютерная томография (ОФЭКТ/КТ) и т.д. [47].

В литературе уже сообщалось об успешном использовании ПДКТ в интервенционной онкоурологии (в режиме стереотаксической навигации) для выполнения биопсии мелких солидных опухолей почек [48], пункции нерасширенной чашечно-лоханочной системы [49] и проведения ЧЭА ПКР T_{1a} с использованием режима совмещения изображений (ПДКТ/МСКТ, ПДКТ/МРТ, ПДКТ/ПЭТ/КТ) [47]. Недавно итальянскими авторами были опубликованы первые результаты выполнения РЧА ПКР T_{1a} под контролем ПДКТ на фоне внутривенного контрастирования (ПДКТ-ВВ), когда таргетирование осуществлялось либо с помощью навигационной системы самого ангиографического комплекса [50], либо полученные при ПДКТ-ВВ данные передавались на ультразвуковой сканер, работающий с применением электромагнитной навигации и режима совмещения изображений (ПДКТ-ВВ/УЗИ) [51].

Ранее нами были описаны принципиальные преимущества использования артериального доступа и ПДКТ на фоне внутриартериального контрастирования при проведении ЧКА опухолей печени [52–54]. В то же время данные об использовании ПДКТ с внутриартериальным контрастированием для проведения ЧЭА ПКР, согласно анализу баз данных PubMed и РИНЦ (запрос от 22.06.2021), как в отечественной, так и в зарубежной литературе в настоящее время отсутствуют.

Цель исследования — изучить возможности и потенциальные преимущества использования внутриартериального контрастирования для визуализации, навигации, мониторинга, оценки края абляции и контроля над кровотечением при проведении ПДКТ-контролируемой ЧКА ПКР T_{1a}.

Материал и методы

Начиная с 2015 г. по настоящее время в отделении рентгенохирургических методов диагностики и лечения ЧКА выполнили 20 пациентам с ПКР T_{1a}. Во всех случаях решение о необходимости и возможности выполнения ЧКА ПКР T_{1a} принималось на онкологической комиссии с участием мультидисциплинарной команды в составе онкоуролога, радиолога, химиотерапевта, врача-рентгенолога и врача-хирурга. При этом у всех пациентов имелись противопоказания к выполнению открытой или лапароскопической резекции почки (или радикальной нефрэктомии), связанные либо с наличием выраженной сопутствующей патологии, либо с ограниченным функциональным резервом почек.

На первом этапе освоения методики ЧКА (2015–2016 гг.) ее выполняли либо под контролем МСКТ (n = 1), либо под контролем УЗИ (n = 5). Однако организационные сложности осуществления ЧКА под контролем МСКТ (постоянная загруженность кабинета КТ диагностическими исследованиями и несоответствие помещений требованиям СанПиН, предъявляемым к хирургическим операционным), а также неудовлетворительные результаты проведения ЧКА под УЗИ-контролем (наличие остаточной неаблированной опухоли и локальное прогрессирование у двух пациентов), побудили нас искать альтернативные варианты лучевой визуализации и навигации во время проведения процедуры.

С целью улучшения визуализации, навигации, мониторинга и оценки непосредственного ответа на лечение в 2017 г. была разработана методика чрескожной ангиографически-ассистированной ЧКА ПКР T_{1a} под контролем ПДКТ. С использованием данной методики было пролечено 14 пациентов.

Процедуру ангиографически-ассистированной ПДКТ-контролируемой ЧКА ПКР T_{1a} выполняли

Рис. 1. Общий вид рентгеноперационной с ангиографической установкой Artis Zee Floor (Siemens, Германия)

Fig. 1. General view of the X-ray operating room with angiographic system Artis Zee Floor (Siemens, Germany)

под местной анестезией раствором лидокаина в рентгеноперационной на ангиографической установке Artis Zee Floor (Siemens, Германия), оснащенной плоским цифровым детектором размерами 40×30 см (рис. 1).

За 1–2 нед до проведения процедуры ЧКА с целью гистологической верификации процесса всем пациентам выполняли чрескожную игольную режущую стержневую биопсию опухоли с использованием автоматической иглы диаметром 18 G. В случаях, когда опухоль почки не визуализировалась или плохо визуализировалась при УЗИ, биопсию проводили под контролем ПДКТ-ВВ. При диаметре опухоли не более 20 мм биопсию осуществляли под контролем ПДКТ с внутриартериальным введением контрастного препарата в почечную артерию (ПДКТ-артериография, ПДКТ-АГ) (рис. 2).

У всех пациентов до начала процедуры ЧКА было получено добровольное письменное инфор-

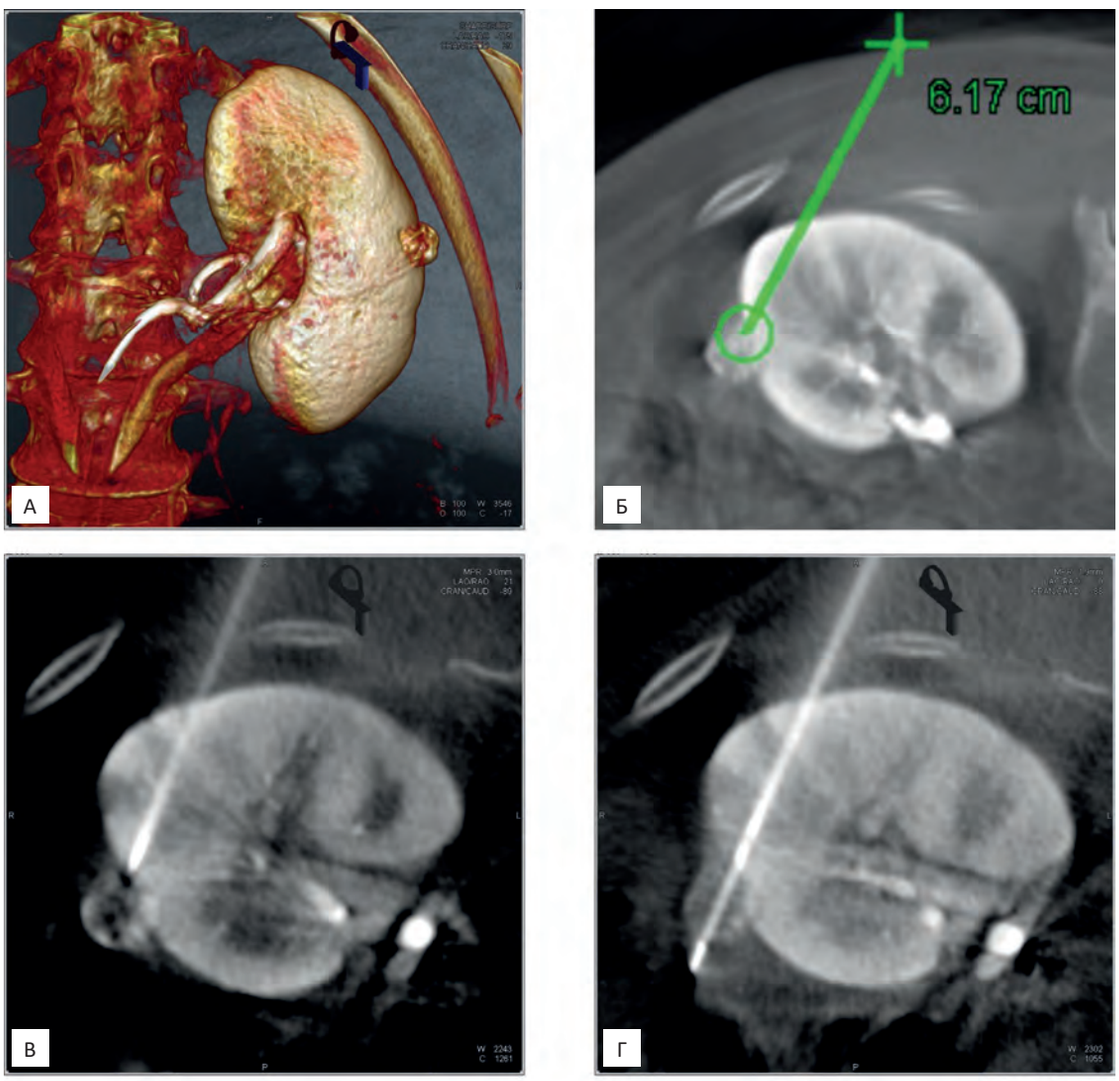

Рис. 2. Этапы выполнения чрескожной ангиографически-ассистированной ПДКТ-контролируемой биопсии опухоли левой почки диаметром 11 мм не визуализируемой при УЗИ: А — ПДКТ-АГ левой почки с объемной реконструкцией изображений: в средней трети органа с выходом за латеральный контур отчётливо визуализируется гиперваскулярная опухоль; Б — планирование траектории установки проводниковой иглы 15 G на рабочей станции ангиографического комплекса; В — контрольная ПДКТ-АГ после подведения проводниковой иглы 15 G к опухоли; Г — контрольная ПДКТ-АГ после срабатывания режущего механизма автоматической биопсийной иглы 18 G, подведенной к опухоли через проводниковую иглу: полученные данные позволяют документально зафиксировать факт, что гистологический материал был забран непосредственно из патологического образования

Fig. 2. An example of performing a percutaneous angiographically assisted FDCT-controlled biopsy of the left kidney tumor with a diameter of 11 mm, which was not visible by ultrasound: a — FDCT-A of the left kidney with subsequent reconstruction in volume rendering technique: in the middle third of the organ with an exit beyond the lateral contour clearly visualized a hypervascular tumor; Б — planning of the insertion trajectory of the guide needle 15 G on the workstation of the angiographic unit; В — control FDCT-A after insertion of the 15 G guide needle to the tumor; Г — control FDCT-A after triggering of the cutting mechanism of an 18 G automatic biopsy needle, brought to the tumor through a guide needle: these data document the fact that the histological material was withdrawn directly from the tumor

мированное согласие на проведение вмешательства, а также согласие на последующую обработку и использование полученных данных. Все процедуры выполнялись врачами, имеющими опыт работы по специальности более 10 лет и опыт выполнения ЧЭА (РЧА, МВА или ЧКА) опухолей различных локализаций у более чем ста пациентов.

Первым этапом бедренным доступом по методике Сельдингера катетеризировали целевую почечную артерию катетером Cobra C2 5F, после чего производили диагностическую ЦСА с 8 мл неионного контрастного препарата ультравист-370 (Bayer, Германия), вводимого со скоростью 2 мл/с (на всех этапах вмешательства старались использовать минимально возможное количество контрастного препарата). После этого выполняли ПДКТ-АГ с задержкой дыхания пациентом в фазе пассивного выдоха. Для этого в почечную артерию вводили 12 мл неразведенного контрастного препарата со скоростью 1 мл/с и начинали ПДКТ через 5 с от начала контрастирования с продолжительностью сканирования 6,6 с в режиме DynaCT 8sDCT Body со скоростью вращения гантри 30° в секунду и частотой рентгенографии 60 кадров в секунду (серия рентгенограмм, состоящая из 397 отдельных снимков). Реконструкцию полученного массива данных осуществляли в автоматическом режиме с использованием матрицы 512×512 без режимов сглаживания на рабочей станции Syngo Workplace VB15D (Siemens, Германия). Анализ полученных изображений производили с использованием программного пакета InSpace (Siemens, Германия) в режимах MPR (multiplanar reconstruction — режим мультипланарной реконструкции) и VRT (volume rendering technique — режим объемной реконструкции) либо непосредственно в рентгеноперационной, либо в прилежащей к ней комнате управления. Полученные данные использовали для оперативной оценки размеров и локализации опухоли, прилежания ее к чашечно-лоханочной системе и смежным органам (петли кишечника, надпочечник, селезенка и т.д.) и составления плана выполнения ЧКА с определением числа и вида необходимых криозондов. После этого катетер оставляли в средней трети почечной артерии, а его наружную часть надежно фиксировали к бедру пациента клейкой лентой на всем протяжении. Пациента переворачивали на живот, обрабатывали и отграничивали операционное поле (поясничную область), центрировали зону интереса и проводили тестирование работоспособности криозондов. После этого выполняли повторную ПДКТ-АГ по той же программе и на рабочей станции осуществляли построение траектории установки первого криозонда (траектории таргетирования) с использованием программного пакета iGuide Needle Guidance (технология трехмерной навигации в режиме реального времени) (Siemens, Германия). Для облегчения установки первого криозонда старались, где это было возможно, использовать только прямые по отношению к телу пациента углы атаки (рис. 3).

После этого передавали данные в виртуальное стереотаксическое пространство ангиографического комплекса и осуществляли установку криозонда под контролем рентгеноскопии в режиме

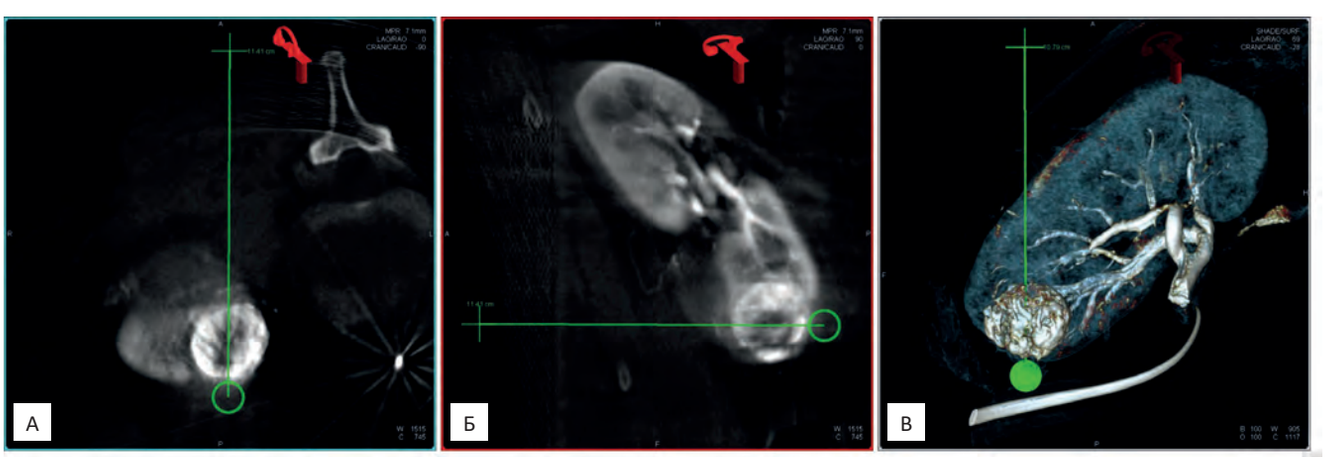

Рис. 3. Построение траектории установки первого криозонда в опухоль нижнего полюса левой почки размерами 36×24×24 мм: А — визуализация опухоли в аксиальном срезе (режим MPR) с построением прямой траектории установки криозонда; Б — визуализация опухоли в сагиттальном срезе (режим MPR) с построением прямой траектории установки криозонда; В — визуализация траектории атаки в режиме объемной визуализации (VRT-режим)

Fig. 3. Plotting the trajectory of insertion of the first cryoprobe into the tumor with size 36×24×24 mm, situated in the lower third of the left kidney: А — visualization of the tumor in the axial section (MPR mode) with the plotting of a straight trajectory for the insertion of the cryoprobe; Б — Visualization of the tumor in the sagittal section (MPR mode) with the plotting of a straight trajectory for the insertion of the cryoprobe; В — visualization of the trajectory of attack in the volumetric visualization mode (VRT-mode)

реального времени согласно заданной траектории, которая отражалась в трех основных проекциях на рентгеноскопических мониторах в рентгеноперационной. Далее осуществляли установку остальных криозондов параллельно первому криозонду по аналогичной схеме. Для ЧКА использовали криозонды IceEDGE диаметром 13 G (2,4 мм) и криозонды IceRod или IceSphere диаметром 17 G (1,5 мм) (Galil Medical, США). Число криозондов определяли таким образом, чтобы расчетные размеры ледяного шара полностью перекрывали опухоль с выходом за ее контур не менее чем на 10 мм по всей поверхности опухоли. При этом учитывали тот факт, что зона летальной гипотермии (от –20 °С до –40 °С) располагается на 4–6 мм глубже визуализируемой поверхности ледяного шара, непосредственно на которой температура составляет 0 °С.

После установки криозондов выполняли повторную ПДКТ-АГ по той же методике с целью оценки адекватности расположения аппликаторов в опухоли (рис. 4).

При необходимости положение криозондов корректировали под контролем рентгеноскопии в режиме iGuide Needle Guidance и осуществляли повторное сканирование. После того как достоверно убеждались в адекватном расположении всех криозондов, проводили первый цикл замораживания в течение 15 мин на аппарате SeedNet Gold (Galil Medical, США) в 100 % режиме подачи аргона (рис. 5).

В случаях прилежания опухоли к петлям кишечника выполняли гидродиссекцию с использованием 300–1000 мл стерильного физиологического раствора, вводимого под контролем УЗИ и/или ПДКТ в брюшную полость и/или забрюшинное пространство. Непосредственно сразу после окончания первого цикла замораживания производили повторную ПДКТ-АГ с целью визуализации ледяного шара (ледяной сферы). Будущий край аблации определяли с использованием программного пакета 3D/3D Fusion (Siemens, Германия). Для этого производили совмещение трехмерного массива данных о ледяном шаре с массивом данных об опухоли, полученным до начала криоаблации (рис. 6).

Если край ледяного шара не перекрывал опухоль на 10 мм и более по всей ее поверхности, производили репозиционирование или/и установку дополнительных криозондов и повторяли первый цикл замораживания. После пассивного оттаивания ледяного шара в течение 10 мин осуществляли повторный 15-минутный цикл замораживания. Далее выполняли активное оттаивание криозондов (с использованием гелия) и их удаление, после чего пациента переворачивали на спину, дожидались полного пассивного оттаивания ледяного шара и выполняли контрольную ЦСА. В случае экстравазации контрастного препарата (признак кровотечения) производили компрессию места пункции в течение десяти минут путем подкладывания под поясничную область пациента твердого

Рис. 4. Этапы визуализации ПКР T1a с контролем положения криозондов в опухоли: А — ЦСА правой почечной артерии — в верхнем полюсе правой почки с выходом за верхне-латеральный контур определяется патологическое гиперваскулярное образование размерами 34×32 мм (двумерное изображение); Б — ПДКТ-АГ правой почечной артерии — в правой почке определяется патологическое гиперваскулярное образование размерами 34×32×29 мм (трехмерное изображение); В — контрольная ПДКТ-АГ после установки в опухоль трех криозондов IceEDGE 13 G: расстановка аппликаторов правильная, однако требуется дополнительно продвинуть все криозонды на 5–7 мм вперед (за поверхность опухоли) с целью адекватного перекрытия ледяным шаром ее медиальных отделов.

Fig. 4. Stages of T1a RCC visualization with control of cryoprobes position in the tumor: a. Digital subtraction angiography (DSA) of the right renal artery — visualized a hypervascular tumor 34×32 mm in size, situated in the upper third of the right kidney with an outlet of the upper-lateral contour (two-dimensional image); Б — FDCT-A of the right renal artery — visualized a hypervascular tumor 34×32×29 mm in size, situated in the right kidney (three-dimensional image); В — control FDCT-A after insertion into the tumor of three IceEDGE 13 G cryoprobes: the placement of the applicators is correct, however, it is required to additionally advance all cryoprobes 5–7 mm forward (beyond the surface of the tumor) in order to adequately cover the medial sections with an ice ball

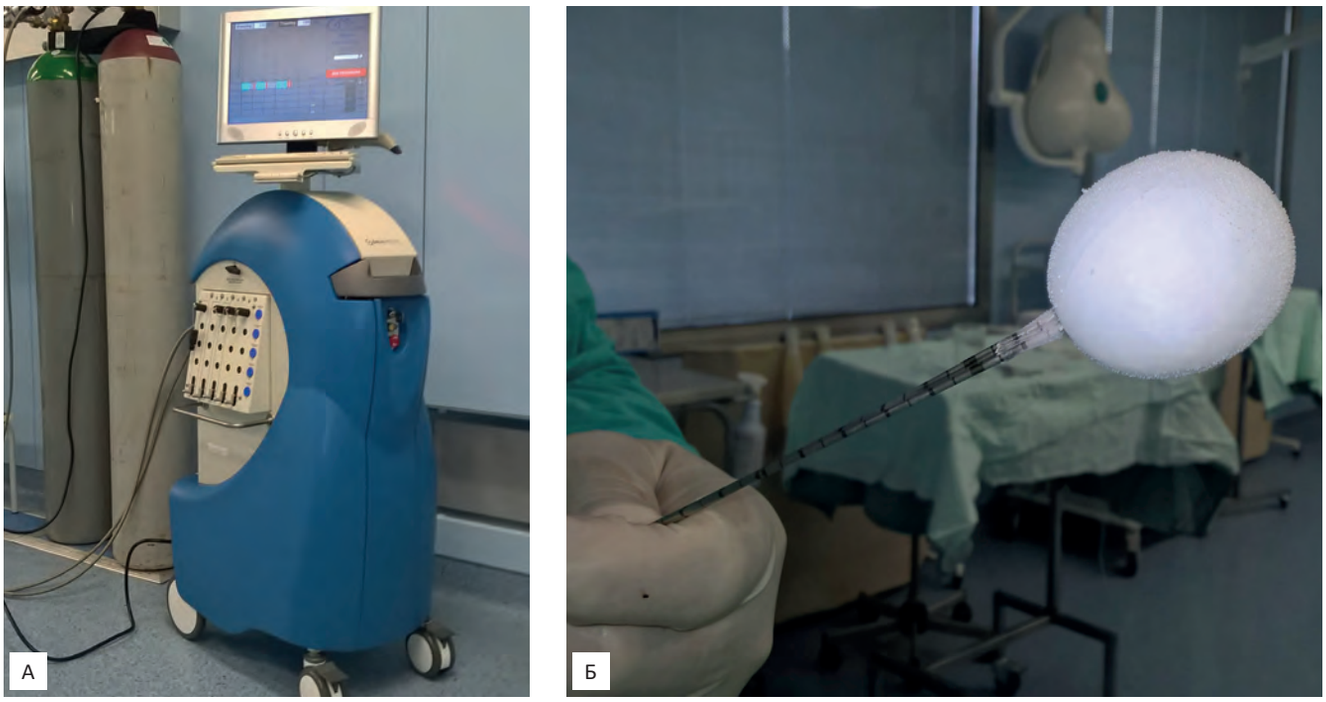

Рис. 5. Оборудование для проведения ЧКА: А — аргоно-гелиевая криогенная установка SeedNet Gold (Galil Medical, США) для проведения ЧКА опухолей различных локализаций с подключенными к ней баллонами (аргоном и гелием); Б — ледяной шар (ледяная сфера), созданный в тестовом режиме тремя криозондами IceSphere 17 G (Galil Medical, США) в течение непрерывной 10-минутной подачи аргона

Fig. 5. Equipment for PCA: A — argon-helium cryogenic system SeedNet Gold (Galil Medical, USA) for performing PCA of tumors of various localizations with balloon's (argon and helium) connected to it; Б — an ice ball (ice sphere) created in a test mode by three IceSphere 17 G cryoprobes (Galil Medical, USA) during a continuous 10-minute argon supply

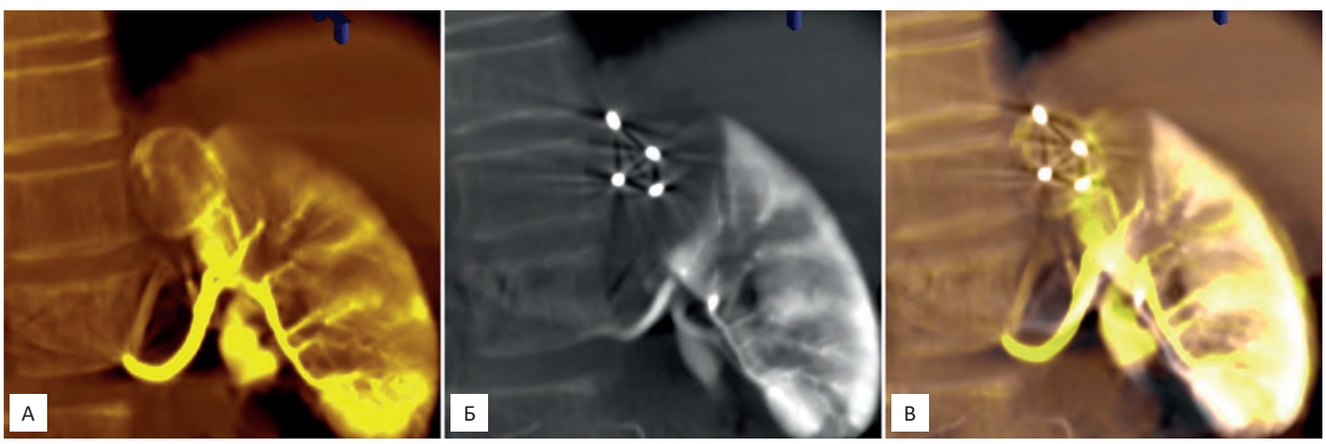

Рис. 6. Определение будущего края аблации путем совмещения данных о ледяном шаре с данными об опухоли: А — визуализация опухоли до начала первого цикла замораживания — в верхней трети правой почки с выходом за верхне-медиальный контур определяется образование со смешанной васкуляризацией размерами 31×30×30 мм; Б — визуализация ледяного шара размерами 54×52×51 мм сразу после окончания первого цикла замораживания (с использованием четырех криозондов IceEDGE 13 G); В — итоговое изображение опухоли и ледяного шара, полученное путем совмещения двух массивов данных в полуавтоматическом режиме с использованием программного пакета 3D/3D Fusion — минимальный край аблации составляет 10 мм (установка дополнительных криозондов не требуется)

Fig. 6. Determination of the future ablation margin by fusing ice ball data with tumor data: A — imaging of the tumor prior to the start of the first freezing cycle — visualized a tumor with mixed vascularization and size of 31×30×30 mm, situated in the upper third of the right kidney with an outlet of the superior-medial contour; Б — visualization of an ice ball with size of 54×52×51 mm after the end of the first freezing cycle (using four IceEDGE 13 G cryoprobes); В — the summary image of the tumor and the ice ball obtained by fusion of two datasets in a semi-automatic mode using the 3D/3D Fusion software package — the minimal ablative margin is 10 mm (no additional cryoprobes are required)

валика большого размера, после чего повторяли ЦСА (рис. 7).

В случаях более интенсивного кровотечения (когда компрессии было недостаточно) осуществляли временное перекрытие кровотока по почечной артерии, являющейся источником кровотечения, путем «заклинивания» в ней ангиографического катетера диаметром 5F в течение 10 мин. Только в том случае, если оба вышеперечисленных мероприятия не давали эффекта, осуществляли суперселективную эмболизацию кровоточащего сосуда гемостатической губкой с использованием микрокатетерной техники (рис. 8).

В завершение процедуры производили контрольную ПДКТ-АГ с целью оценки непосредственного ответа на лечение (и исключения остаточной неаблированной опухоли), а также для выявления дополнительных осложнений (массивная перирональная или забрюшинная гематома, перфорация стенки кишки (свободный газ в брюшной полости), пневмоторакс и т.д.). В случае необходимости выполняли чрескожное дренирование гематомы под УЗИ- и/или ПДКТ-контролем. У всех пациентов сразу после окончания процедуры и на следующие сутки после вмешательства анализировали показатели общего анализа крови, общего анализа мочи, биохимического анализа крови и количественного анализа крови на уровень миоглобина. При подозрении на развитие осложнений выполняли контрольную МСКТ. Всех пациентов при отсутствии осложнений выписывали из стационара на 5–7 сут для дальнейшего амбулаторного наблюдения. Контрольную МСКТ выполняли через 1, 3, 6 и 12 мес после процедуры ЧКА и далее — каждые 6 мес.

Начиная с 2017 г., процедуру ангиографически-ассистированной ЧКА под контролем ПДКТ по описанной выше методике выполнили 14 пациентам (7 мужчин и 7 женщин) в возрасте от 60 до 86 лет (в среднем 74 года; медиана 76,5 лет) с гистологически верифицированным ПКР T_{1a} (светлоклеточный рак — 12 случаев, папиллярный рак — 1, хромофобный рак — 1) диаметром в наибольшем измерении от 14,0 до 42,0 мм (в среднем 27,4 мм; медиана 29,0 мм). В 7 случаях для лечения опухолей большого размера (диаметром от 29,0 до 42,0 мм, в среднем 34,7 мм; медиана 34,0 мм) использовали криозонды IceEDGE 13 G (2,4 мм), число которых колебалось от 3 до 5 на процедуру (в среднем 3,8; медиана 4,0). В 5 случаях для лечения опухолей меньшего размера (диаметром от 15,0 до 29,0 мм, в среднем 21,4 мм; медиана — 20,0 мм) использовали криозонды IceRod 17 G (1,5 мм) — от 3 до 5 на процедуру (в среднем 3,6; медиана 3,0). В двух случаях применяли криозонды IceSphere 17 G (1,5 мм) в количестве двух на каждого пациента. У одной пациентки выбор криозондов IceSphere был обусловлен небольшим диаметром опухоли, который

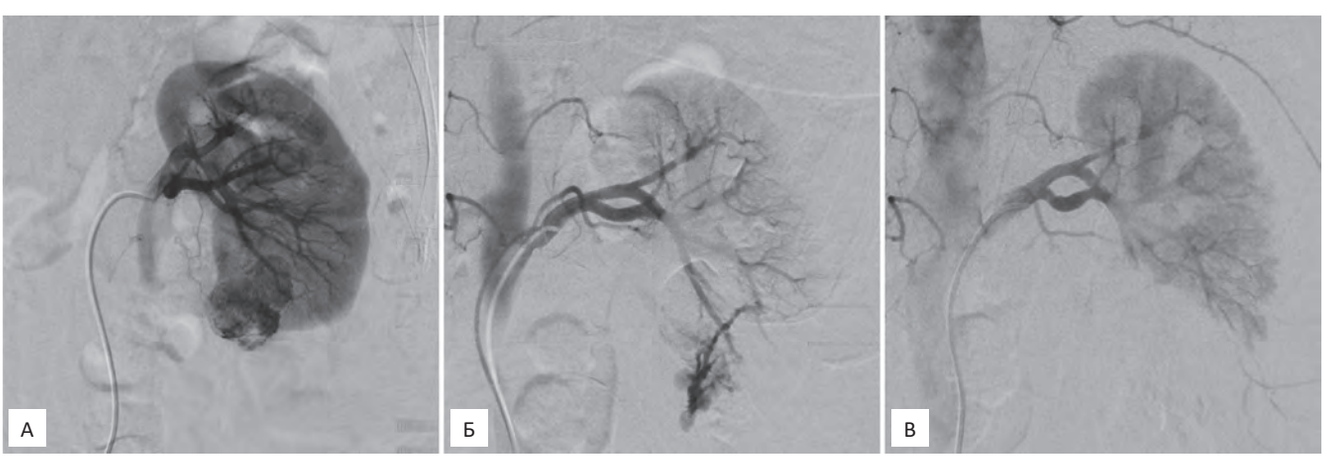

Рис. 7. Диагностика и лечение острого кровотечения после проведения ЧКА опухоли левой почки размерами 36×24×24 мм (с использованием четырех криозондов IceEDGE 13 G): А — ЦСА левой почечной артерии до проведения ЧКА: в нижней трети органа с выходом за нижне-медиальный контур определяется гиперваскулярная опухоль; Б — ЦСА левой почечной артерии после удаления криозондов и оттаивания ледяного шара — определяется участок экстравазации контрастного препарата (признак артериального кровотечения); В — повторная ЦСА левой почечной артерии после 10-минутной компрессии области выполненного вмешательства — участки экстравазации контрастного препарата не определяются, данных за продолжающееся кровотечение нет (дополнительных мероприятий в виде временного перекрытия кровотока или эмболизации сосудов не требуется)

Fig. 7. Diagnostics and treatment of acute bleeding after PCA of left kidney tumor 36×24×24 mm in size (using four IceEDGE 13 G cryoprobes): A — DSA of the left renal artery before PCA: visualized hypervascular tumor, localized in the lower third of the organ with an exit beyond the lower medial contour; Б — DSA of the left renal artery after removal of cryoprobes and thawing of the ice ball — visualized the area of extravasation of the contrast materials (a sign of arterial bleeding); B — repeated DSA of the left renal artery after ten-minute compression of the area of the cryoprobes insertion — areas of extravasation of the contrast materials are not detected, there is no data for ongoing bleeding (additional measures in the form of temporary blockage of blood flow or vascular embolization are not required)

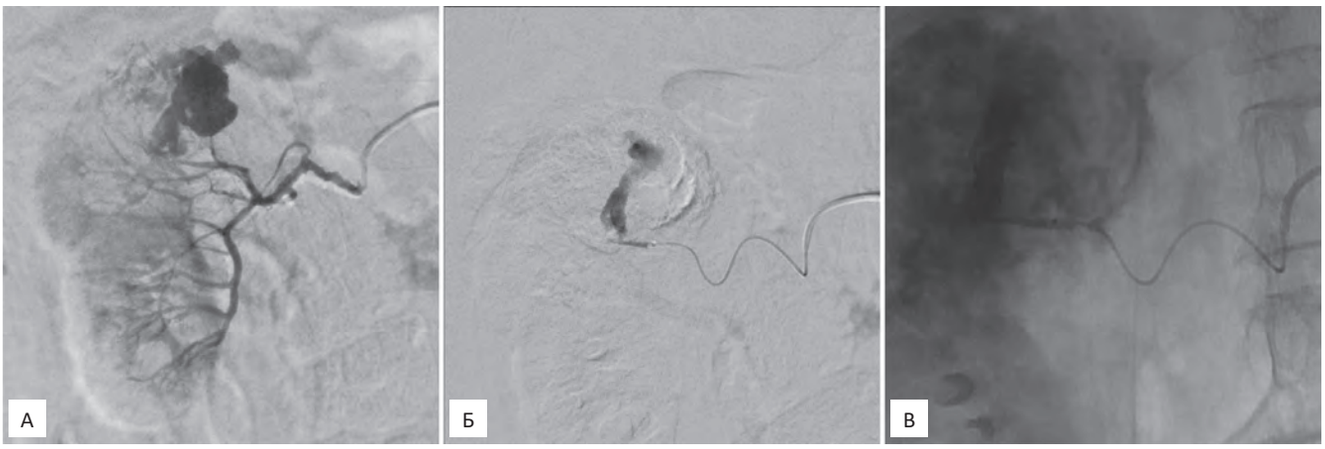

Рис. 8. Диагностика и лечение острого кровотечения после проведения ЧКА опухоли правой почки размерами 34×32×29 мм (с использованием четырех криозондов IceEDGE 13 G): А — ЦСА правой почечной артерии сразу после удаления криозондов и оттаивания ледяного шарА — определяется участок экстравазации КП (признак интенсивного кровотечения); Б — суперселективная ЦСА кровоточащего сосуда через установленный микрокатетер — источником интенсивного кровотечения является одна из ветвей правой почечной артерии; В — суперселективная эмболизация кровоточащего сосуда фрагментами гемостатической губки через микрокатетер под контролем рентгеноскопии

Fig. 8. Diagnostics and treatment of acute bleeding after PCA of left kidney tumor 34×32×29 mm in size (using four IceEDGE 13 G cryoprobes): A — DSA of the right renal artery immediately after removal of the cryoprobes and thawing of the ice ball — demonstrated the site of extravasation of the contrast materials (a sign of intense bleeding); Б — superselective DSA of a bleeding vessel through an inserted microcatheter — the source of intense bleeding is one of the branches of the right renal artery; B — superselective embolization through a microcatheter a bleeding vessel using fragments of a collagen sponge under fluoroscopy control

составил 14 мм. Во втором случае два криозонда IceSphere использовали для лечения быстрорастущей опухоли диаметром 20 мм, но располагающейся в единственной почке со сниженной функцией (клиренс креатинина 39 мл/мин/1,7 м^2 на день вмешательства). В данном случае выбор криозондов был продиктован стремлением максимально сохранить здоровую паренхиму почки.

Результаты

Процедура ангиографически-ассистированной ЧКА под ПДКТ контролем была технически эффективной в 13 случаях, что составило 92,9 %. У последнего пациента при оценке непосредственного ответа на лечение хотя и не было выявлено остаточной неаблированной опухоли, минимальный край аблации составил только 3 мм вместо необходимых 5 мм. В связи с этим запланированный объем лечения не был полностью достигнут, и процедура была расценена как технически неэффективная. В связи с этим пациент в первые два года после ЧКА подвергался более тщательному динамическому наблюдению.

После удаления криозондов кровотечение по данным ЦСА наблюдали у 5 пациентов (35,7 %). При этом в одном случае оно было успешно остановлено компрессией места пункции в течение 10 мин и еще в одном случае — временным заклиниванием ангиографического катетера 5F в сегментарной артерии, являвшейся источником кровотечения. В трех случаях (21,4 %) вышеперечисленные мероприятия оказались малоэффективными, в связи с чем для остановки кровотечения была выполнена суперселективная эмболизация кровоточащей артерии гемостатической губкой с применением микрокатетерной техники. В двух случаях (14,3 %) были выявлены забрюшинные гематомы, которые удалось успешно устранить непосредственно в рентгеноперационной путем чрескожной пункции. В послеоперационном периоде гемотрансфузия потребовалась только в одном случае (7,1 %) в связи со снижением уровня гемоглобина с 118 г/л до 73 г/л. У остальных пациентов клинически-значимого снижения уровня гемоглобина не наблюдали. Кратковременная макрогематурия без тампонады мочевого пузыря отмечалась в первые сутки у пяти пациентов (35,7 %) и не требовала дополнительного лечения. В одном случае (7,1 %) имело место клинически значимое (более 1000 нг/мл) повышение уровня миоглобина до 1546 нг/мл, по поводу чего с целью профилактики острой болезни почек пациенту была назначена суточная непрерывная инфузия 5 % гидрокарбоната натрия в объеме 400 мл. Клинически незначимое повышение уровня миоглобина (менее 1000 нг/мл), не требовавшее инфузии, отмечено в 5 случаях (35,7 %). Снижение клиренса креатинина (на 11–57 % от исходного, в среднем на 30 %; медиана 33 %) в первые сутки после ЧКА наблюдали у 12 из 14 пациентов (85,7 %). У всех пациентов к 5-ым сут после процедуры клиренс креатинина вернулся к дооперационным

показателям. Реактивный плеврит, не потребовавший дренирования, отмечен в трех наблюдениях (21,4 %). В одном случае (7,1 %) на 5-е сут после ЧКА был выявлен мочевой затек в паранефральной клетчатке с признаками инфицирования (повышение температуры тела до 37,8 °С, лейкоцитоз). В связи с этим было выполнено чрескожное дренирование затека и установлена контрольная чрескожная нефростома. В дальнейшем оба дренажа были удалены без каких бы то ни было отдаленных последствий для здоровья. Других осложнений не было.

Таким образом, подавляющее большинство наблюдавшихся осложнений (в том числе четыре случая артериального кровотечения из пяти), согласно классификации осложнений CIRSE, относились к осложнениям 1-ой степени (осложнения, которые были немедленно и полностью устранены в момент проведения вмешательства и не влияли на дальнейший послеоперационный период) или 2-ой степени (не требовали дополнительного лечения, но удлиняли время госпитализации с целью наблюдения за пациентом) [55]. Осложнения 3-ей степени (требовали проведения дополнительного лекарственного, интервенционно-радиологического или хирургического лечения, но не имели отдаленных последствий для здоровья) наблюдались только в трех случаях, что составило 21,4 %. В первом случае это было кровотечение, потребовавшее гемотрансфузии, во втором — клинически значимое повышение уровня миоглобина, потребовавшее суточной инфузии лекарственных препаратов, и в третьем — формирование мочевого затека с последующим его дренированием и установкой чрескожной нефростомы. Осложнений 4-ой степени (легкие необратимые последствия для здоровья), 5-ой степени (тяжелые необратимые последствия для здоровья) и 6-ой степени (смерть пациента) в данном исследовании не наблюдали.

В процессе динамического наблюдения у одного пациента через 44 мес после ЧКА было выявлено локальное прогрессирование опухоли в виде появления гиперваскулярного образования в зоне аблации размерами 20×17×17 мм. Именно у этого пациента во время проведения ЧКА минимальный край аблации не превышал 3 мм. В данном случае была выполнена повторная процедура ЧКА с хорошим техническим результатом. В настоящее время (через 8 мес после повторной ЧКА) данных за наличие остаточной неаблированной опухоли или локального прогрессирования заболевания у пациента нет. Все остальные 13 пациентов живы без признаков локального прогрессирования, локального рецидива и появления отдаленных метастазов в сроки от 7 до 55 мес от момента выполнения ЧКА (в среднем 25,5 мес, медиана 12 мес).

Обсуждение

В настоящее время для лечения ПКР T_{1a} рекомендуются три технологии ЧЭА — РЧА, ЧКА и МВА, — выбор которых остается на усмотрение оператора [1, 56]. До появления ЧКА (и РЧА) для лечения ПКР T_1 применяли метод криодеструкции с использованием троакарных аппликаторов диаметром 6–12 мм, для установки которых требовался либо открытый, либо лапароскопически-ассистированный доступ. В связи с этим данный метод лечения многие годы относился к области криохирургии [57–60]. Интерес к нему значительно уменьшился с появлением в 1995 г. технологии чрескожной РЧА. Возникновение и стремительное развитие ЧКА связано с созданием в начале 2000-х гг. коммерчески доступных криогенных установок третьего поколения, в которых для охлаждения криозондов используется не жидкий азот, а находящийся под большим давлением газ аргон [10, 57–60]. Переход с жидкого хладагента на газообразный позволил почти в десять раз уменьшить диаметр криозондов (до 13–17 G, или 2,45–1,5 мм) и избавиться от очень громоздких и неудобных систем транспортировки жидкого хладагента в аппликаторы. Это позволило безопасно и эффективно осуществлять криоаблацию уже с использованием чрескожного доступа, что открыло путь к ее применению в интервенционной радиологии (интервенционной онкологии). Первое сообщение об успешном применении ЧКА для лечения гепатоцеллюлярного рака у 34 пациентов опубликовано Qian G.J. et al в 2003 г. В дальнейшем методика быстро получила признание интервенционных радиологов, к тому моменту уже имевших большой опыт использования РЧА, и в настоящее время все шире применяется для лечения опухолей почек и опухолей других локализаций, в том числе опухолей печени, легких, костей, мягких тканей, надпочечников, молочных желез, поджелудочной железы и т.д. [61–63].

Несмотря на ряд существенных недостатков (высокая цена криосистемы и криозондов, большая длительность процедуры, а также сложности транспортировки баллонов с газом на большие расстояния) ЧКА имеет ряд неоспоримых преимуществ перед гипертермическими методами воздействия (РЧА и МВА). В рамках рассматриваемой темы необходимо отметить четыре из них [61–63]. Самым важным преимуществом является безболезненность процедуры, благодаря чему ее можно выполнять подавляющему большинству пациентов, в том числе и тем, кому противопоказано проведении глубокой седации/аналгезии и/или общей анестезии. Для ЧЭА ПКР T_{1a} это имеет особое значение, так как пациент во время процедуры должен находиться в положении лежа на животе, что значительно затрудняет проведение седации, в особенности у тучных больных в связи

с высоким риском развития асфиксии. Отсутствие необходимости в наркозе снижает общие затраты на лечение, а также исключает риск развития осложнений и необратимых последствий для здоровья, связанных с его проведением. Кроме того, выполнение вмешательства только под местной анестезией позволяет осуществлять ПДКТ-АГ с минимальным числом артефактов движения, активно используя задержку дыхания пациента во время сканирования. Вторым преимуществом является возможность визуализации ледяного шара, что позволяет прецизионно осуществлять мониторинг вмешательства, с высокой точностью формируя необходимый край абляции и избегая при этом повреждения смежных органов (в первую очередь, кишечника). К третьему преимуществу ЧКА по сравнению с РЧА и МВА относится значительно меньшее повреждение соединительно-тканных структур в процессе абляции, в связи с чем методика является более деликатной по отношению как к прилежащим органам, так и к чашечно-лоханочной системе самой почки. Четвертое преимущество ЧКА — это возможность создания очень больших зон абляции, а также зон абляции сложной конфигурации, что достигается установкой нескольких аппликаторов (числом до 20), которые могут подключаться и работать в различных самостоятельных режимах охлаждения. Это позволяет не только эффективно лечить опухоли диаметром более 3 см (что сложно осуществить с помощью РЧА), но и легко модифицировать процесс абляции путем установки дополнительных криозондов, или путем включения/отключения отдельных криозондов в процессе процедуры. Именно эти преимущества и способствуют постепенному увеличению доли ЧКА среди других видов ЧЭА, используемых для лечения ПКР T_{1a}.

К сожалению, ультразвуковая визуализация опухолей почек (в отличие от опухолей печени) является недостаточно надежной для того, чтобы ее можно было рутинно использовать при проведении ЧКА. Кроме того, УЗИ в значительной степени ограничено в возможностях визуализации дистальных отделов ледяного шара (закрытых акустической тенью), в связи с чем крайне сложно контролировать безопасность процедуры в случаях близкого расположения опухоли рядом с петлями кишечника. При проведении гипертермической абляции (РЧА и МВА) возможности УЗИ еще более ограничены, так как качественной визуализации опухоли и зоны абляции препятствует интенсивное парообразование, возникающее в процессе нагревания тканей. В связи с перечисленными причинами применение УЗИ как метода контроля ЧЭА опухолей почек в настоящее время не рекомендуется [1].

Традиционно в большинстве отделений, занимающихся ЧЭА ПКР, процедура выполняется под контролем МСКТ (и значительно реже — МРТ) с применением внутривенного контрастирования. При этом использование МСКТ в рутинной практике имеет ряд существенных ограничений, основными из которых являются высокая цена оборудования, закрытый контур гантри, ограниченность в выборе углов атаки (не более 30° по оси Z), отсутствие возможности контроля продвижения аппликаторов в 3D режиме реального времени, высокая лучевая нагрузка, а также невозможность выполнения обзорной рентгеноскопии, рентгенографии и ЦСА во время проведения процедуры. Использование дополнительных устройств, в частности роботизированных систем наведения, лазерных указателей, оптических и электромагнитных навигаторов позволяет в какой-то степени нивелировать данные ограничения [37]. Тем не менее, основной проблемой остаётся низкая доступность данного вида оборудования для использования в рутинной работе, в особенности вне стен крупных федеральных медицинских центров.

Как уже было отмечено выше, технология ПДКТ имеет ряд существенных преимуществ по сравнению с МСКТ, однако основным ее недостатком остается пока еще более низкое (примерно в 10 раз), чем на спиральных КТ-сканерах, контрастное разрешение. В связи с этим при проведении большинства интервенционно-радиологических вмешательств под контролем ПДКТ (за исключением вмешательств на легких и костях) необходимо применять тот или иной метод контрастирования или использовать технологии совмещения изображений. Применение ПДКТ для ЧЭА опухолей почек с использованием технологий совмещения изображений впервые было описано Abi-Jaoudeh N. et al в 2015 г. [47]. В этом исследовании авторы после выполнения ПДКТ осуществляли ЧЭА, ориентируясь на изображения, полученные с использованием других модальностей (МСКТ, МРТ или ПЭТ/КТ). Однако, на наш взгляд, метод совмещения изображений хорошо подходит только для малоподвижных структур (например, при абляции опухолей костей), либо для изображений, полученных с небольшим интервалом времени и без изменения положения тела пациента. В остальных случаях технологии совмещения изображений могут приводить к большим погрешностям, в особенности при работе с такими подвижными при дыхании и легко смещаемыми при изменении положения тела органами как почки.

В 2019 г. Monfardini L. et al впервые сообщили об успешном выполнения РЧА ПКР T_{1a} с использованием ПДКТ с внутривенным контрастированием. Авторы отмечают, что применение ПДКТ-ВВ (использовали совместно с УЗИ) во всех случаях (21 процедура РЧА) было очень полезным и позволило добиться технической эффективности 100 % [50]. В то же время необходимо отметить, что пер-

вый в литературе опыт выполнения ПДКТ с применением внутривенного контрастирования (у 42 пациентов с очаговым поражениями органов гепатопанкреатобилиарной зоны) был описан Балахниным П.В. с соавт. еще в 2008 г. [64]. Мы и в настоящее время применяем этот вид контрастирования при выполнении ПДКТ-контролируемой биопсии опухолей различных труднодоступных локализаций, пункции нерасширенной чашечно-лоханочной системы почек, дренировании абсцессов и в ряде других клинических ситуаций. Однако использование внутривенного контрастирования при проведении ЧКА ПКР T_{1a} считаем нецелесообразным. Связано это прежде всего с большим расходом контрастного препарата, необходимого для проведения каждого сканирования (до 100 мл). Так как в процессе ЧКА сканирование требуется выполнять несколько раз (как минимум — для визуализации опухоли, оценки расположения криозондов, оценки размеров ледяного шара, а также для исключения возможных осложнений) общий расход контрастного препарата при его внутривенном введении может быть очень большим, что не оправдано, в особенности у пациентов со сниженной почечной функцией.

Предлагаемая нами технология внутриартериального контрастирования лишена этого недостатка. На одну ПДКТ-АГ требуется на более 12 мл контрастного препарата, в связи с чем процедура может быть повторена столько раз, сколько требуется в каждой конкретной клинической ситуации. При этом, несмотря на небольшой расход контрастного препарата, удается добиться высококонтрастной визуализации как самой опухоли, так и почечной паренхимы. Последний факт является очень полезным для осуществления совмещения изображений, так как в полуавтоматическом режиме программа объединения изображений 3D/3D Fusion легко «схватывает» и правильно сопоставляет изображения, ориентируясь только на высококонтрастные структуры. Кроме того, именно внутриартериальное контрастирование является золотым стандартом диагностики оккультных (в брюшную полость и забрюшинное пространство) кровотечений из различных паренхиматозных органов (печень, селезенка, почки и др.), а наличие внутриартериального доступа позволяет в случае необходимости незамедлительно выполнить надежный эндоваскулярный гемостаз тем или иным способом [65].

Ранее нами было показано, что использование артериального доступа является высокоэффективными для контроля за кровотечением при проведении ангиографически-ассистированной ЧКА метастатических опухолей печени [66]. После выполнения 304 процедур ангиографически-ассистированной ПДКТ-контролируемой криоаблации, во время которых был пролечен 431 метастаз у 216 пациентов, кровотечение (по данным ЦСА) выявлено в 46 случаях (15,1 %). В 24 наблюдениях (7,9 %) кровотечение было остановлено методом 10-минутной компрессии места пункции, а в 22 (7,2 %) — потребовалась суперселективная эмболизация кровоточащего сосуда, которая у всех пациентов привела к стойкому и надежному гемостазу [66].

В текущем исследовании артериальное кровотечение после удаления криозондов наблюдали у пяти пациентов (35,7 %), что более чем в два раза превысило число кровотечений после ЧКА опухолей печени (35,7 % vs 15,1 %). Более того, эмболизация была необходима в трех случаях (21,4 %), то есть в три раза чаще, чем после ЧКА внутрипечёночных метастазов (21,4 % vs 7,2 %). Теоретически это можно объяснить несколькими причинами — более интенсивным артериальным кровоснабжением почки по сравнению с печенью, более интенсивным артериальным кровоснабжением ПКР по сравнению с метастазами в печени, отсутствием в паренхиме почки длинного пункционного канала, способствующего гемостазу в печени, а также небольшой группой пациентов, подвергнутых ЧКА по поводу ПКР (14 vs 304 вмешательств). Для подтверждения или опровержения этих предположений необходимы дополнительные исследования.

Необходимо также отметить, что наблюдавшееся в нашем исследовании число кровотечений (35,7 %) практически в 10 раз превышает число кровотечений (3,5 %), которые наблюдали Kakarala B. et al в самом крупном исследовании, с анализом частоты данного осложнения после ЧКА опухолей почек (злокачественных и доброкачественных) у 261 пациента [11]. Этому, на наш взгляд, может быть два объяснения. Во-первых, подгрупповой анализ в работе Kakarala B. et al показал, что риск развития кровотечения напрямую зависит от размера опухоли (более 20 мм), числа устанавливаемых криозондов (более 2), гистологии образования (ПКР vs доброкачественные новообразования) и возраста пациентов (старше 55 лет vs младше 55 лет). В группе пациентов высокого риска клинически значимое кровотечение авторы наблюдали уже в 7,5 % процедур ЧКА. В то же время подавляющее число пациентов, участвовавших в нашем исследовании, также имели практически все вышеперечисленные факторы риска развития кровотечения. Во-вторых, высокую частоту кровотечений можно объяснить тем, что мы использовали прямой метод диагностики, путем выполнения ЦСА сразу после удаления криозондов, что было недоступно в предыдущих исследованиях. Возможно, что при проведении вмешательств под контролем МСКТ после удаления криозондов такие кровотечения имеют место быть, но никак не проявляют себя клинически и остаются неучтенными. Необходимо отметить, что в нашем исследовании только одно кровотечение (7,1 %) было клинически значимым,

сопровождалось падением артериального давления и снижением уровня гемоглобина, что привело к необходимости проведения гемотрансфузии. Эти данные вполне сопоставимы с данными, полученными Kakarala B. et al (7,5 % vs 7,1 %) [11]. В любом случае наличие артериального доступа позволило не только своевременно выявить данное осложнение, но и незамедлительно выполнить эндоваскулярный гемостаз при необходимости. Это сделало проведение ЧКА T_{1a}, в особенности у пациентов группы высокого риска, намного более безопасным.

Заключение

Чрескожная ангиографически-ассистированная криоабляция под контролем ПДКТ-АГ является доступной, безопасной и эффективной технологией лечения ПКР T_{1a}. Рассматриваемая методика имеет несколько потенциальных преимуществ по сравнению с выполнением ЧКА под контролем МСКТ с внутривенным контрастированием. Во-первых, она обеспечивает высококачественную визуализацию опухолей с использованием минимального количества контрастного препарата на каждое сканирование (12 мл vs 100 мл), что очень важно у пациентов с нарушенной функцией почек. Во-вторых, дает возможность осуществлять простое и точное позиционирование криозондов даже используя двойные косые углы атаки и углы более 30°. В-третьих, позволяет оценивать будущий край абляции путем совмещения ПДКТ-данных об опухоли с ПДКТ-данными о ледяном шаре и при необходимости корректировать положение криозондов и/или их число. И в-четвертых, дает возможность своевременно диагностировать артериальное кровотечение и осуществлять надежный гемостаз путем компрессии места пункции, временного перекрытия кровоточащего сосуда или выполнения суперселективной эмболизации. В связи с этим представляется целесообразным дальнейшее изучение предлагаемого метода лечения ПКР T_{1a} с последующим возможным его внедрением в практику многопрофильных онкологических стационаров.

Список литературы / References

1. Krokidis ME, Orsi F, Katsanos K, et al. CIRSE Guidelines on Percutaneous Ablation of Small Renal Cell Carcinoma. Cardiovasc Intervent Radiol. 2017 Feb;40(2):177-91. DOI: 10.1007/s00270-016-1531-y.
2. Ljungberg B, Albiges L, Abu-Ghanem Y, et al. European Association of Urology Guidelines on Renal Cell Carcinoma: The 2019 Update. Eur Urol. 2019 May;75(5):799-810. DOI: 10.1016/j.eururo.2019.02.011.
3. Campbell S, Uzzo RG, Allaf ME, et al. Renal Mass and Localized Renal Cancer: AUA Guideline. J Urol. 2017 Sep;198(3):520-9. DOI: 10.1016/j.juro.2017.04.100.
4. Клинические рекомендации «Рак паренхимы почки». Научный совет Министерства здравоохранения Российской Федерации. 2021. Доступно по: https://oncology-association.ru/wp-content/uploads/2021/02/rak-parenhimy-pochki-2021.pdf. [Clinical guidelines “Cancer of the renal parenchyma”. Scientific Council of the Ministry of Health of the Russian Federation. 2021. Available at: https://oncology-association.ru/wp-content/uploads/2021/02/rak-parenhimy-pochki-2021.pdf (In Russian)].
5. Escudier B, Porta C, Schmidinger M, et al. ESMO Guidelines Committee. Electronic address: clinicalguidelines@esmo.org. Renal cell carcinoma: ESMO Clinical Practice Guidelines for diagnosis, treatment and follow-up. Ann Oncol. 2019 May 1;30(5):706-20. DOI: 10.1093/annonc/mdz056.
6. Morris CS, Baerlocher MO, Dariushnia SR, et al. Society of Interventional Radiology Position Statement on the Role of Percutaneous Ablation in Renal Cell Carcinoma: Endorsed by the Canadian Association for Interventional Radiology and the Society of Interventional Oncology. J Vasc Interv Radiol. 2020 Feb;31(2):189-94.e3. DOI: 10.1016/j.jvir.2019.11.001.
7. Cazzato RL, Garnon J, Marini PD, et al. Is percutaneous image-guided renal tumour ablation ready for prime time? Br J Radiol. 2020 Oct 1;93(1114):20200284. DOI: 10.1259/bjr.20200284.
8. Gunn AJ, Parikh NS, Bhatia S. Society of Interventional Radiology Quality Improvement Standards on Percutaneous Ablation in Renal Cell Carcinoma. J Vasc Interv Radiol. 2020 Feb;31(2):195-201.e3. DOI: 10.1016/j.jvir.2019.11.004.
9. Долгушин БИ, Косырев ВЮ, Рампрабанант С. Радиочастотная абляция в онкологии. Практическая онкология. 2007;8(4):219-27. [Dolgushin BI, Kosyrev VJu, Ramprabanant S. Radiofrequency ablation in oncology. Practical Oncology. 2007;8(4):219-27 (In Russian)].
10. Балахнин ПВ, Шмелев АС, Шачинов ЕГ. Чрескожная энергетическая абляция опухолей: Принципы, технологии, результаты. Практическая онкология. 2016;17(3):129-53. [Balakhnin PV, Shmelev AS, Shachinov EG. Percutaneous energy-based tumor ablation: Principles, technologies, results. Practical Oncology. 2016;17(3):129-53 (In Russian)].
11. Kakarala B, Frangakis CE, Rodriguez R, et al. Hemorrhagic Complications of Percutaneous Cryoablation for Renal Tumors: Results from a 7-year Prospective Study. Cardiovasc Intervent Radiol. 2016 Nov;39(11):1604-10. DOI: 10.1007/s00270-016-1419-x.
12. Прохоров ДГ, Карелин МИ, Школьник МИ и др. Методы термодеструкции в лечении почечно-клеточного рака. Онкоурология. 2006;(4):63-9. [Prokhorov DG, Karelin MI, Shkolnik MI, et al. Thermodestruction methods in the treatment of renal-cell carcinoma. Cancer Urology. 2006;(4):63-9 (In Russian)].
13. Прохоров ДГ, Школьник МИ, Шумский ИА и др. Радиочастотная термодеструкция локальных форм почечно-клеточного рака. Вопросы онкологии. 2008;54(4):507-11. [Prokhorov DG, Shkolnik MI, Shumsky IA, et al. Application of radiofrequency ablation for treatment of localized renal carcinoma. Problems in Oncology. 2008;54(4):507-11 (In Russian)].
14. Томенко КН, Завацкий СЕ. Возможности чрескожной радиочастотной термоаблации в лечении рака почки. Сибирский онкологический журнал. 2009;(S1):197. [Tomenko KN, Zavackij SE. Possibilities of percutaneous radiofrequency thermoablation in the treatment of kidney cancer. Siberian Journal of Oncology. 2009;(S1):197 (In Russian)].
15. Павлов АЮ, Клименко АА, Момджан БК. Применение радиочастотной аблации при раке почки. Вестник Российского научного центра рентгенорадиологии. 2011;(11-4):82-9. [Pavlov AYu, Klimenko AA, Momdgan BK. Radiofrequency ablation in the treatment of renal cell

carcinoma. Bulletin of the Russian Scientific Center for Roentgenoradiology. 2011;(11-4):82-9 (In Russian)].
16. Павлов АЮ, Клименко АА, Момджан БК и др. Радиочастотная интерстициальная термоаблация (РЧА) рака почки. Экспериментальная и клиническая урология. 2011;(2-3):112-3. [Pavlov A, Klimenko A, Momdzhan B, et al. Radiofrequency interstitial thermoablation (RFA) of kidney cancer. Experimental and Clinical Urology. 2011;(2-3):112-3 (In Russian)].
17. Журавлев ВН, Зырянов АВ, Журавлев ОВ и др. Малоинвазивные органосохраняющие операции при почечно-клеточном рака. Медицинский вестник Башкортостана. 2011;6(2):250-3. [Juravlev VN, Zyryanov AV, Zhuravlyov OV, et al. Minimally invasive, organ-preserving management of renal cell carcinoma. Bashkortostan Medical Journal. 2011;6(2):250-3 (In Russian)].
18. Глыбочко ПВ, Аляев ЮГ, Кондрашин СА и др. Малоинвазивные методы лечения маленькой опухоли почки. Российский электронный журнал лучевой диагностики. 2011;1(4):50-4. [Glybochko PV, Aliaev JuG, Kondrashin SA, et al. Minimally invasive treatment of small kidney cancer. Russian Electronic Journal of Radiology. 2011;1(4):50-4 (In Russian)].
19. Алексеев БЯ, Калпинский АС. Чрескожная радиочастотная аблация в лечении опухолей почек. Онкохирургия. 2012;4(4):20-4. [Alekseev BYa, Kalpinskiy AS. Percutaneous radiofrequency ablation in kidney tumor treatment. Oncosurgery. 2012;4(4):20-4 (In Russian)].
20. Клименко АА, Момджан БК. Радиочастотная аблация как один из методов лечения почечно-клеточного рака. Вестник Российского университета дружбы народов. Серия: Медицина. 2012;(1):78-82. [Klimenko AA, Momdgan BK. Radiofrequency ablation — an alternative treatment method of renal cell carcinoma. RUDN Journal of Medicine. 2012;(1):78-82 (In Russian)].
21. Аляев ЮГ, Кондрашин СА, Григорьев НА и др. Суперселективная эмболизация в сочетании с чрескожной радиочастотной аблацией почечно-клеточного рака. Диагностическая и интервенционная радиология. 2013;7(2):51-63. [Alyaev YuG, Kondrashin SA, Grigoriev NA, et al. Superselective embolization in combination with percutaneous radiofrequency ablation in patients with renal cell cancer. Diagnostic and Interventional Radiology. 2013;7(2):51-63 (In Russian)].
22. Трандофилов ММ, Жевелюк АГ, Рудакова МН и др. Первый опыт выполнения микроволновой аблации первичных и метастатических опухолей печени и рака почки. Медицина критических состояний. 2013;(5-6):36-9. [Trandofilov MM, Zheveljuk AG, Rudakova MN, et al. The first experience of performing microwave ablation of primary and metastatic liver tumors and kidney cancer. Critical Care Medicine. 2013;(5-6):36-9 (In Russian)].
23. Калпинский АС, Алексеев БЯ, Каприн АД и др. Роль чрескожной радиочастотной аблации в лечении опухолей почек. Вопросы урологии и андрологии. 2014;3(1):5-11. [Kalpinskiy AS, Alekseev BYa, Kaprin AD, et al. The role of percutaneous radiofrequency ablation in treatment of renal tumours. Urology and Andrology. 2014;3(1):5-11 (In Russian)].
24. Раснер ПИ, Говоров АВ, Васильев АО и др. Криоаблация почки из лапароскопического доступа: наш опыт. Русский медицинский журнал. 2014;22(17):1304-7. [Rasner PI, Govorov AV, Vasil'ev AO, et al. Cryoablation of the kidney from laparoscopic access: our experience. RMJ. 2014;22(17):1304-7 (In Russian)].
25. Глыбочко ПВ, Аляев ЮГ, Кондрашин СА и др. Опыт применения радиочастотной аблации в лечении почечно-клеточного рака. Сеченовский вестник. 2014;(2):5-15. [Glybochko PV, Aljaev JuG, Kondrashin SA, et al. Experience of radiofrequency ablation in the treatment of renal cell cancer. Sechenov Medical Journal. 2014;(2):5-15 (In Russian)].
26. Аполихин ОИ, Сивков АВ, Рощин ДА и др. Криоаблация локализованного рака почки в группе пациентов высокого хирургического риска. Экспериментальная и клиническая урология. 2014;(3):32-5. [Apolikhin OI, Sivkov AV, Roschin DA, et al. Cryoablation of localized renal cell carcinoma in patients at high surgical risk. Experimental and Clinical Urology. 2014;(3):32-5 (In Russian)].
27. Калпинский АС, Алексеев БЯ, Каприн АД и др. Роль чрескожной радиочастотной аблации в лечении опухолей почек. Тюменский медицинский журнал. 2015;17(1):39-43. [Kalpinskij AS, Alekseev BJa, Kaprin AD, et al. The role of percutaneous radiofrequency ablation in the treatment of renal tumors. Tyumen Medical Journal. 2015;17(1):39-43 (In Russian)].
28. Носов АК, Балдуева ИА, Самарцева ЕЕ и др. Собственный иммунный ответ на термическое разрушение опухоли почки методом радиочастотной аблации. Иммунология. 2015;36(1):35-8. [Nosov AK, Baldueva IA, Samartseva EE, et al. Own immune response to thermal destruction of the tumor of the kidney by the method of radiofrequency ablation. Immunology. 2015;36(1):35-8 (In Russian)].
29. Прохоров ДГ, Школьник МИ, Белов АД и др. Радиочастотная термоаблация у больных локализованным раком почки. Урологические ведомости. 2015;5(1):26-7. [Prokhorov DG, Shkol'nik MI, Belov AD, et al. Radiofrequency thermoablation of patients with localized kidney cancer. Urology Reports (St. Petersburg). 2015;5(1):26-7 (In Russian)].
30. Еникеев ДВ, Глыбочко ПВ, Аляев ЮГ и др. Чрескожная криоаблация опухоли почки под ультразвуковым контролем. Урология. 2017;(3):68-73. [Enikeev DV, Glybochko PV, Alyaev YuG, et al. Ultrasound-guided percutaneous cryoablation of renal tumors. Urology. 2017;(3):68-73 (In Russian)]. DOI: 10.18565/urol.2017.3.68-73.
31. Косырев ВЮ, Долгушин БИ, Шолохов ВН и др. Гипертермическая аблация в комбинации с селективной эмболизацией почечных артерий при злокачественных опухолях почек. В кн.: Сборник научных работ III Петербургского Международного онкологического форума «Белые ночи 2017». Спб. 2017:133а-133. [Kosyrev VJu, Dolgushin BI, Sholohov VN, et al. Hyperthermal ablation in combination with selective embolization of renal arteries in malignant renal tumors. In: St. Petersburg Int Oncol Forum "White Nights 2017". St. Petersburg. 2017:133a-133 (In Russian)].
32. Носов АК, Лушина ПА, Мищенко АВ и др. Оценка результатов лечения после проведения криодеструкции опухоли у пациентов с раком почки. В кн.: Сборник научных работ III Петербургского Международного онкологического форума «Белые ночи 2017». Спб. 2017: 221-2. [Nosov AK, Lushina PA, Mishhenko AV, et al. Evaluation of treatment results after tumor cryodestruction in patients with kidney cancer. In: St. Petersburg Int Oncol Forum "White Nights 2017". St. Petersburg. 2017: 221-2 (In Russian)].
33. Кравцов ИБ, Фастовец СВ, Павлов АЮ и др. Возможности термоаблации опухоли почки. В кн: Материалы IV Петербургского международного онкологического форума «Белые ночи 2018». 2018:322. [Kravcov IB, Fastovec SV, Pavlov AJu, et al. Possibilities of thermal ablation of kidney tumors. In: St. Petersburg Int Oncol Forum "White Nights 2018". St. Petersburg. 2018:322 (In Russian)].
34. Захаров ДА, Захарова ВД. Радиочастотная аблация небольших опухолей почек с использованием fusion-навигации в сравнении с резекцией почки. В кн: Материалы IV Петербургского международного онкологического форума «Белые ночи 2018». 2018:148. [Zaharov DA, Zaharova VD. Radiofrequency ablation of small renal

tumors using fusion-navigation versus renal resection. In: St. Petersburg Int Oncol Forum "White Nights 2018". St. Petersburg. 2018:148 (In Russian)].
35. Глыбочко ПВ, Аляев ЮГ, Рапопорт ЛМ и др. Возможность использования местной анестезии при чрескожной криоаблации почечно-клеточного рака под ультразвуковым контролем. Онкоурология. 2018;14(2):27-32. [Glybochko PV, Alyaev YuG, Rapoport LM et al. Local anesthesia for ultrasound-guided percutaneous cryoablation of renalcell carcinoma. Cancer Urology. 2018;14(2):27-32 (In Russian)]. DOI: 10.17650/1726-9776-2018-14-2-27-32.
36. Солодкий ВА, Павлов АЮ, Дзидзария АГ и др. Возможности микроволновой абляции опухоли почки. Урологические ведомости. 2019;9(S):90. [Solodkij VA, Pavlov AYu, Dzidzarija AG, et al. Possibilities of microwave ablation of a kidney tumor. Urology Reports (St. Petersburg). 2019;9(S):90 (In Russian)].
37. Буровик ИА, Прохоров ГГ. Компьютерная томография как метод контроля проведения чрескожной пункционной криоаблации опухолей. Лучевая диагностика и терапия. 2019;(4):57-65. [Burovik IA, Prokhorov GG. Computed tomography as a method of control of percutaneous tumor cryoablation. Diagnostic Radiology and Radiotherapy. 2019;(4):57-65 (In Russian)]. DOI: 10.22328/2079-5343-2019-10-4-57-65.
38. Землянский ВВ, Жуков ОБ, Табынбаев НБ и др. Радиочастотная абляция опухолей почек. Клинический пример применения при опухоли трансплантированной почки. Андрология и генитальная хирургия. 2019;20(1):120-6. [Zemlyanskiy VV, Zhukov OB, Tabynbayev NB, et al. Radiofrequency ablation of kidney tumors. Clinical case of use in a patient with a tumor of the transplanted kidney. Andrology and Genital Surgery. 2019;20(1):120-6 (In Russian)]. DOI: 10.17650/2070-9781-2019-20-1-00-00.
39. Раснер ПИ, Васильев АО, Говоров АВ и др. Одномоментная криоаблация двух опухолей у пациента с почечно-клеточным раком. Хирургия. Журнал им. Н.И. Пирогова. 2019(1):95-100. [Rasner PI, Vasilyev AO, Govorov AV, et al. One-stage cryoablation of two renal tumors. Pirogov Russian Journal of Surgery. 2019;(1):95-100 (In Russian)]. DOI: 10.17116/hirurgia201901195.
40. Лахно ДА, Зингеренко МБ, Мелехина ОВ. Радиочастотная абляция при опухолях почки в пожилом возрасте. Клиническая геронтология. 2020;26(11-12):30-3. [Lakhno DA, Zingerenko MB, Melekhina OA. Percutaneous radiofrequency ablation of renal tumors in the elderly. Clin Gerontol. 2020;26(11-12):30-3 (In Russian)]. DOI: 10.26347/1607-2499202011-12030-033.
41. Akpek S, Brunner Th, Benndorf G, et al. Three-dimensional imaging and cone beam volume CT in C-arm angiography with flat panel detector. Diagn Interv Radiol. 2005 Mar;11(1):10-3.
42. Kalender WA, Kyriakou Y. Flat-detector computed tomography (FD-CT). Eur Radiol. 2007 Nov;17(11):2767-79. DOI: 10.1007/s00330-007-0651-9.
43. Kyriakou Y, Struffert T, Dörfler A, et al. Basic principles of flat detector computed tomography (FD-CT). Radiologe. 2009 Sep;49(9):811-9. (In German). DOI: 10.1007/s00117-009-1860-9.
44. Wallace MJ, Kuo MD, Glaiberman C, et al. Technology Assessment Committee of the Society of Interventional Radiology. Three-dimensional C-arm cone-beam CT: applications in the interventional suite. J Vasc Interv Radiol. 2008;19(6):799-813. DOI: 10.1016/j.jvir.2008.02.018.
45. Wallace MJ, Kuo MD, Glaiberman C, et al. Technology Assessment Committee of the Society of Interventional Radiology. Three-dimensional C-arm cone-beam CT: applications in the interventional suite. J Vasc Interv Radiol. 2009 Jul;20(7 Suppl):S523-37. DOI: 10.1016/j.jvir.2009.04.059.
46. Floridi C, Radaelli A, Abi-Jaoudeh N, et al. C-arm cone-beam computed tomography in interventional oncology: technical aspects and clinical applications. Radiol Med. 2014 Jul;119(7):521-32. DOI: 10.1007/s11547-014-0429-5.
47. Abi-Jaoudeh N, Venkatesan AM, der Sterren WV, et al. Clinical experience with cone-beam CT navigation for tumor ablation. J Vasc Interv Radiol. 2015 Feb;26(2):214-9. DOI: 10.1016/j.jvir.2014.10.049.
48. Kroeze SGS, Huisman M, Verkooijen HM, et al. Real-time 3D fluoroscopy-guided large core needle biopsy of renal masses: a critical early evaluation according to the IDEAL recommendations. Cardiovasc Intervent Radiol. 2012 Jun;35(3):680-5. DOI: 10.1007/s00270-011-0237-4.
49. Jiao D, Li Z, Li Z, et al. Flat detector cone beam CT-guided nephrostomy using virtual navigation in patients with iatrogenic ureteral injury. Radiol Med. 2017 Aug;122(8):557-63. DOI: 10.1007/s11547-017-0751-9.
50. Monfardini L, Gennaro N, Vigna PD, et al. Cone-Beam CT-Assisted Ablation of Renal Tumors: Preliminary Results. Cardiovasc Intervent Radiol. 2019 Dec;42(12):1718-25. DOI: 10.1007/s00270-019-02296-5.
51. Monfardini L, Gennaro N, Orsi F, et al. Real-time US/cone-beam CT fusion imaging for percutaneous ablation of small renal tumours: a technical note. Eur Radiol. 2021 Apr 19. DOI: 10.1007/s00330-021-07930-w.
52. Балахнин ПВ, Шмелев АС, Шачинов ЕГ и др. Чрескожная криоаблация опухолей печени: Технические аспекты и непосредственные результаты. Русский медицинский журнал. 2017;25(16):1206. [Balakhnin PV, Shmelev AS, Shachinov EG, et al. Percutaneous cryoablation of liver tumors: Technical aspects and immediate results. RMJ. 2017;25(16):1206 (In Russian)].
53. Балахнин ПВ, Шачинов ЕГ, Шмелев АС и др. Внутриартериальное контрастирование для визуализации, навигации, мониторинга и оценки ответа на лечение при проведении чрескожной криоаблации гиповаскулярных метастазов в печени. Практическая онкология. 2018;19(1):69-92. [Balakhnin PV, Shachinov EG, Shmelev AS, et al. Intra-arterial contrast material injection for visualization, navigation, monitoring and assessment of treatment response during percutaneous cryoablation of hypovascular liver metastases. Practical Oncology. 2018;19(1):69-92 (In Russian)].
54. Балахнин ПВ, Шмелев АС, Шачинов ЕГ и др. Использование блокирующего криозонда для исключения тепловозврата от крупного (d=10 мм) сосуда при проведении чрескожной криоаблации метастаза в печени. Практическая онкология. 2018;19(3):282-91. [Balakhnin PV, Shmelev AS, Shachinov EG, et al. Use of blocking cryoprobes for exception of heat return from large (d=10 mm) vessel during percutaneous cryoablation of liver metastasis. Practical Oncology. 2018;19(3):282-91 (In Russian)]. DOI: 10.31917/1903282.
55. Filippiadis DK, Binkert C, Pellerin O, et al. Cirse Quality Assurance Document and Standards for Classification of Complications: The Cirse Classification System. Cardiovasc Intervent Radiol. 2017 Aug;40(8):1141-46. DOI: 10.1007/s00270-017-1703-4.
56. Nouri-Neuville M, Ammar MB, Cornelis FH. Percutaneous image-guided renal ablations: Current evidences for long-term oncologic efficacy. Review Presse Med. Jul-Aug 2019;48(7-8 Pt 2):e233-e243. DOI: 10.1016/j.lpm.2019.07.015.
57. Ионкин ДА, Кунгурцев СВ, Чжао АВ. Этапы развития криохирургии. Высокотехнологическая медицина. 2014;1(1):4-15. [Ionkin DA, Kungurtsev SV, Chzhao AV. Stages of cryosurgery development. High-Tech Medicine. 2014;1(1):4-15 (In Russian)].
58. Глыбочко ПВ, Аляев ЮГ, Амосов АВ и др. Криоаблация в урологии. Урология. 2014;(6):108-12. [Glybochko PV, Alyaev

YuG, Amosov AV, et al. Cryoablation in urology. Urology. 2014;(6):108-12 (In Russian)].
59. Говоров АВ, Васильев АО, Пушкарь ДЮ. Криоаблация почки. Онкоурология. 2012;(2):14-21. [Govorov AV, Vasilyev AO, Pushkar DYu. Renal cryoablation. Oncourology. 2012;(2):14-21 (In Russian)].
60. Андреев НА, Васильев АО, Морозова НВ и др. Многозондовая малоинвазивная криоаблация. Высокотехнологическая медицина. 2019;6(1):21-30. [Andreev NA, Vasilyev AO, Morozova NV, et al. Multiprobe minimally invasive cryoablation. High-Tech Medicine. 2019;6(1):21-30 (In Russian)].
61. Erinjeri JP, Clark TWI. Cryoablation: mechanism of action and devices. J Vasc Interv Radiol. 2010 Aug;21(8 Suppl):S187-91. DOI: 10.1016/j.jvir.2009.12.403.
62. Yılmaz S, Özdoğan M, Cevener M, et al. Use of cryoablation beyond the prostate. Insights Imaging. 2016 Apr;7(2):223-32. DOI: 10.1007/s13244-015-0460-7.
63. Cazzato RL, Garnon J, Ramamurthy N, et al. Percutaneous image-guided cryoablation: current applications and results in the oncologic field. Med Oncol. 2016 Dec;33(12):140. DOI: 10.1007/s12032-016-0848-3.
64. Балахнин ПВ, Чалаев АГ, Манихас ГМ и др. Ротационная рентгенография с внутривенным контрастированием: Новые возможности неинвазивной диагностики очаговых поражений органов гепатопанкреатобилиарной зоны в интервенционной радиологии с использованием цифровых плоскопанельных ангиографических систем с функцией объемной визуализации. Альманах Института хирургии им. А.В. Вишневского. 2008;3(4):17. [Balakhnin PV, Chalaev AG, Manikhas GM, et al. Rotational radiography with intravenous contrast: New possibilities for noninvasive diagnosis of focal lesions of the hepatopancreatobiliary organs in interventional radiology using digital flat-panel angiographic systems with volumetric imaging function. Almanac of the Vishnevsky Institute of Surgery. 2008;3(4):17 (In Russian)].
65. Балахнин ПВ. Рентгенохирургические методы лечения неотложных состояний в онкологии. Практическая онкология. 2015;16(4):140-56. [Balakhnin PV. Interventional radiology in the treatment of oncologic emergencies. Practical Oncology. 2015;16(4):140-56 (In Russian)].
66. Balakhnin P, Shachinov E, Shmelev A, et al. C-arm CT angiographically-assisted percutaneous cryoablation of liver metastases: bleeding control and other benefits. J Vasc Interv Radiol. 2021;32:e34. DOI: 10.1016/j.jvir.2021.06.011.

Вклад авторов
П.В. Балахнин: разработка методики, разработка дизайна исследования, сбор и обработка данных, анализ полученных данных, выполнение рентгенохирургических вмешательств, поиск литературы и ее систематизация, подбор иллюстративного материала, написание текста рукописи.
А.С. Шмелев: разработка методики, выполнение рентгенохирургических вмешательств, сбор и обработка данных.
Е.Г. Шачинов: выполнение рентгенохирургических вмешательств, сбор и обработка данных.
В.И. Малькевич: выполнение рентгенохирургических вмешательств, сбор и обработка данных.
А.И. Новиков: разработка дизайна исследования, анализ полученных данных, написание текста рукописи.
А.Ю. Навматуля: разработка дизайна исследования, анализ полученных данных, написание текста рукописи.

Author's contributions
P.V. Balakhnin: method development, study design, data acquisition and processing, analysis of the data, performing of interventional radiological procedures, literature search and its systematization, selection of illustrative material, the writing of the manuscript.
A.S. Shmelev: method development, performing of interventional radiological procedures, data acquisition and processing.
E.G. Shachinov: performing of interventional radiological procedures, data acquisition and processing.
V.I. Malkevich: performing of interventional radiological procedures, data acquisition and processing.
A.I. Novikov: study design, analysis of the data, the writing of the manuscript.
A.Yu. Navmatulya: study design, analysis of the data, the writing of the manuscript.

Благодарности: Авторы выражают благодарность медицинскому регистратору А.В. Клементьевой за помощь в работе с медицинским базами данных.
Acknowledgments: The authors thank the medical receptionist A.V. Klementeva for help in working with medical databases.

Конфликт интересов. Авторы заявляют об отсутствии конфликта интересов.
Conflict of interests. Not declared.

Финансирование. Исследование проведено без спонсорской поддержки.
Financing. The study had no sponsorship.

Информированное согласие. Пациенты подписали информированное согласие на участие в исследовании.
Informed consent. Patients signed informed consent to participate in the study.

Сведения об авторе, ответственном за связь с редакцией
Балахнин Павел Васильевич — к.м.н., врач-хирург, врач по рентгенэндоваскулярным диагностике и лечению, заведующий ОРХМДиЛ, Author ID: 6508355464, SPIN-код: 1431-4012. AuthorID: 727661, balahnin_p@mail.ru

Сведения об остальных авторах
Шмелев Алексей Станиславович — врач-хирург, врач по рентгенэндоваскулярным диагностике и лечению ОРХМДиЛ, SPIN-код: 2772-2824, AuthorID: 860525; shmel_1972@mail.ru.
Шачинов Евгений Геннадьевич — врач-хирург ОРХМДиЛ, SPIN-код: 2671-4969, AuthorID: 826513, drshachinoff@mail.ru.
Малькевич Василий Игоревич — врач-хирург ОРХМДиЛ, SPIN-код: 8143-9671, AuthorID: 988405, malkvasya@mail.ru.
Новиков Андрей Иванович — д.м.н., профессор, врач-онколог, уролог, заведующий урологическим (онкологическим) отделением, SPIN-код: 6189-6347, AuthorID: 396948, novikov_urol@mail.ru.
Навматуля Александр Юрьевич — к.м.н., хирург-онколог, заведующий абдоминальным отделением, SPIN-код: 9474-5110, AuthorID: 941884, eskander85@yandex.ru.

INTERVENTIONAL RADIOLOGY

Percutaneous Angiographically Assisted Cryoablation of Renal Cell Carcinoma under the Control of Flat-Detector Computed Tomography: Capabilities and Potential Advantages of the Technique

P.V. Balakhnin[1,2], A.S. Shmelev[1,2], E.G. Shachinov[2], V.I. Malkevich[2], A.I. Novikov[2], A.Yu. Navmatulya[2]

[1] N.N. Petrov National Medical Research Centre of Oncology;
68, Leningradskaya str., Pesochny, St. Petersburg, 197758, Russia; balahnin_p@mail.ru

[2] Saint-Petersburg Clinical and Practical Center of Specialized Types of Medical Care (oncological);
Lit.A, 68a, Leningradskaya str., Pesochny, St. Petersburg, 197758, Russia

Abstract

Purpose: Percutaneous cryoablation (PCA) of renal cell carcinoma (RCC) stage T_{1a} (≤4 cm) generally performed using MDCT with intravenous contrast material administration. Most interventional radiology departments are not equipped MDCT scanners and this is holding back widespread adoption of this technique into practical medicine. Flat-detector computed tomography (FDCT) is included in the standard equipment of modern angiographic systems, which makes it possible to combine the technologies of computed tomography with various technologies of intra-arterial contrasting and endovascular treatment. The purpose of the study was to assess the possibilities and potential advantages of using intra-arterial contrasting during FDCT-controlled PCA of RCC T_{1a}.

Material and methods: Since 2017 angiographically assisted PCA under the FDCT control performed in 14 patients with RCC T_{1a}. The procedure was performed in the X-ray operating room on an Artis Zee Floor angiographic unit with FDCT function and iGuide Needle Guidance and 3D/3D Fusion technologies (Siemens, Germany) using the SeedNet Gold system and IceEDGE 13 G, IceRod 17 G or IceSphere 17 G cryoprobes (Galil Medical, USA). At all stages of the procedure, FDCT-arteriography of the kidney (FDCT-A) performed according to the original technique: injection into the renal artery 12 ml of non-ionic contrast materials at a rate of 1 ml/s and performing scanning 5 s after the start of contrast materials injection.

Results: The primary technical efficiency of FDCT-controlled PCA of RCC T_{1a} was 92.9 %, the secondary — 100 %. Complications of grade 3 according to the CIRSE classification were identified in three patients (21.4 %), complications of grade 4, 5 and 6 not observed. The use of arterial access and the FDCT-A execution at different stages of PCA had the following advantages: 1) high-quality visualization of the tumor with minimal consumption of contrast materials; 2) simple and accurate positioning of cryoprobes using the iGuide Needle Guidance program; 3) estimation of the future ablative margin by fusion FDCT data about tumor with FDCT data about ice ball; 4) reliable diagnosis of bleeding after removal of cryoprobes with the possibility of immediate performing of endovascular hemostasis.

Conclusion: Percutaneous angiographically assisted cryoablation under the FDCT control is an affordable, safe and effective technology for the treatment of RCC T_{1a}, which has a number of potential advantages compared to performing procedures using MDCT control. Further research is advisable to study of this PCA technique with its subsequent possible introduction into the routine practice in Interventional Radiology departments of multidisciplinary oncological hospitals.

Key words: *renal cancer, cryoablation, flat-detector computed tomography, angiographically-assisted ablation, interventional radiology*

For citation: Balakhnin PV, Shmelev AS, Shachinov EG, Malkevich VI, Novikov AI, Navmatulya AYu. Percutaneous Angiographically Assisted Cryoablation of Renal Cell Carcinoma under the Control of Flat-Detector Computed Tomography: Capabilities and Potential Advantages of the Technique. Journal of Oncology: Diagnostic Radiology and Radiotherapy. 2021;4(4):56-77 (In Russian).

DOI: 10.37174/2587-7593-2021-4-4-56-77

Information about the authors:

Balakhnin P.V. https://orcid.org/0000-0002-3042-6729
Shmelev A.S. https://orcid.org/0000-0002-1610-8820
Shachinov E.G. https://orcid.org/0000-0002-3097-2252
Malkevich V.I. https://orcid.org/0000-0002-1082-6071
Novikov A.I. https://orcid.org/0000-0002-4896-7945
Navmatulya A.Yu. https://orcid.org/0000-0002-5525-9429