ПРОКСИМАЛЬНЫЕ ВНЕПЕЧЕНОЧНЫЕ ЖЕЛЧНЫЕ ПРОТОКИ С ОРГАННОЙ ПОЗИЦИИ. ОБЗОР ЛИТЕРАТУРЫ

М.А. Шориков, О.Н. Сергеева, М.Г. Лаптева, Н.А. Перегудов, Б.И. Долгушин

Национальный медицинский исследовательский центр онкологии им. Н.Н. Блохина Минздрава России; Россия, 115478, Москва, Каширское шоссе, 24.

Контакты: Шориков Максим Андреевич, mshorikov@gmail.com

Реферат

Проксимальные внепеченочные желчные протоки — это сегмент билиарного дерева в формальных границах от впадения пузырного протока в гепатикохоледох до деления долевых печеночных протоков на секторальные. Хотя они являются объектом пристального внимания специалистов нескольких клинических специальностей — лучевых диагностов, интервенционных радиологов, эндоскопистов, гепатобилиарных хирургов и трансплантологов, — в доступной литературе, как это ни странно, до сих отсутствует их полноценное описание с органной позиции. Чаще всего конфлюенс желчных протоков упрощенно рассматривается как группа сливающихся примитивно организованных трубчатых структур, обеспечивающих пассивный ток секрета печени, а представления о его эмбриональном развитии, вариантной анатомии, иннервации, кровоснабжении, венозном и лимфооттоке носят самый общий характер. В настоящем обзоре сводится воедино и систематизируется разрозненная информация из различных источников о строении и функции этого участка желчевыводящей системы. Уникальная организация проксимальных внепеченочных желчных протоков, имеющая целый ряд отклонений от классического устройства полого органа, позволяет обеспечивать им протекание желчи — вязкой химически агрессивной из-за наличия детергентов и высокого (порядка 8,0) щелочного pH жидкости — под повышенным в сравнении с остальным билиарным деревом давлением на стенки.

Ключевые слова: *желчные протоки, анатомия, тип конфлюенса, строение, желчь*

Для цитирования: Шориков М.А., Сергеева О.Н., Лаптева М.Г., Перегудов Н.А., Долгушин Б.И. Проксимальные внепеченочные желчные протоки с органной позиции. Обзор литературы. Онкологический журнал: лучевая диагностика, лучевая терапия. 2021;4(1):74-93.

DOI: 10.37174/2587-7593-2021-4-1-74-93

Введение

Проксимальные внепеченочные желчные протоки определяются как сегмент билиарного дерева в формальных границах от впадения пузырного протока в гепатикохоледох до деления долевых печеночных протоков на секторальные. Интерес исследователей к этой области обусловлен тем, что по разным экспертным оценкам, в ней возникает от 48 до 70 % всех холангиоцеллюлярных злокачественных опухолей [1–4]. Эти новообразования, отличающиеся своеобразием клинических проявлений, визуализационных находок и морфологической картины, были названы по имени патологоанатома, впервые всесторонне их охарактеризовавшего в 1965 г. — опухоли Клацкина (синонимы: рак проксимальных внепеченочных желчных протоков, холангиокарцинома конфлюенса желчевыводящих путей, гилюсная холангиокарцинома, перихилярная холангиокарцинома, воротная холангиокарцинома и др.) [5].

Несмотря на упомянутую клиническую значимость, на протяжении многих лет ис-

следователи желудочно-кишечного тракта рассматривали желчевыводящие пути не как самостоятельный орган, а как разветвленный трубопровод для поступления секрета печени в кишку, и представления об их вариантной анатомии, иннервации, кровоснабжении, венозном и лимфооттоке (за исключением таковых для желчного пузыря) носили самый общий характер. Детальная разработка этих вопросов началась лишь в последние десятилетия, когда развивающиеся быстрыми темпами интервенционная радиология и резекционная/трансплантационная хирургия печени создали практическую потребность в подобных работах. Количество «белых пятен» в эмбриологии, анатомии, гистологии и физиологии желчных протоков до сих пор велико.

Занимаясь медицинской визуализацией проксимальных внепеченочных желчных протоков в норме и при патологических состояниях, авторы столкнулись с отсутствием их полноценного описания с органной позиции в доступной литературе. В настоящем обзоре сводится воедино и систематизируется разрозненная информация из различных источников о строении и функции этого сегмента билиарного дерева.

Эмбриональное развитие

Эмбриональное развитие проксимальных внепеченочных желчных протоков, как это ни странно, достаточно долго являлось малоизученной темой. Если факт, что общий печеночный проток развивается из краниальной части печеночного дивертикула, начиная с 4-й недели внутриутробной жизни, был известен давно, то формирование его проксимальных ветвей описали лишь в конце XX — начале XXI века [4–6]. Tan C.E. et al показали, что у 4–5-недельного эмбриона общий печеночный проток представляет собой широкую воронку, обращенную основанием к печени, в которой происходит активная энтодермальная пролиферация [7, 8]. Это приводит к формированию складок, в результате ремоделинга которых в воротах печени образуется несколько каналов. Предполагается, что именно этот процесс определяет анатомический вариант конфлюенса в дальнейшем. Таким образом, дистальные части главных печеночных протоков формируются как внепеченочные протоки и к 12-ой неделе внутриутробного развития становятся хорошо различимыми структурами.

А вот проксимальные части главных печеночных протоков формируются как внутрипеченочные протоки, причем существует несколько теорий их развития. Одна из них гласит, что внутрипеченочное дерево развивается за счет дальнейшего роста эпителия внепеченочных протоков [9]. Другая постулирует, что вся внутрипеченочная система желчеоттока происходит из бипотентных гепатобластов (с гепатоцеллюлярной и холангио/панкреатоцеллюлярной дифференцировкой) [10, 11]. Третья теория является сочетанием двух вышеописанных. Большинство исследователей придерживается второй теории как наиболее подтвержденной данными световой и электронной микроскопии; таким образом, проксимальные части главных печеночных протоков развиваются из внутрипеченочных дуктальных пластин первого порядка [12].

Ранее предполагалось, что внутри- и внепеченочные протоки формируются в эмбриогенезе независимо, а затем сливаются [13], однако более поздние исследования опровергли эти представления, и просвет желчных протоков считается непрерывным с самых ранних этапов внутриутробного развития [8].

Морфология проксимальных внепеченочных желчных протоков

Вариантная анатомия

К проксимальным внепеченочным желчным протокам формально относятся общий печеночный проток и долевые (правый и левый) печеночные протоки [14], однако такие представления носят слишком упрощенный и схематический характер.

Вариабельность форм слияния главных печеночных протоков очень велика даже в общепопуляционной выборке: классический Y-образный конфлюенс присутствует немногим более чем в половине случаев. Наиболее изменчивы протоки правой доли печени: по литературным данным, правый долевой проток существует у 57–66 % здоровых потенциальных родственных доноров печени [15–19]. Слева вариабельность выражена в значительно меньшей степени: левый долевой проток сформирован у более чем 99 % обследованных лиц [19]. В таком контексте само выделение «гилюсной области» от уровня пузырного протока до деления долевых протоков на секторальные становится совсем не таким однозначным и требует более подробного рассмотрения. Исследователями был предложен целый ряд типологических схем для классификации вариантов конфлюенсов [15–19], из которых в настоящей работе мы остановили свой выбор на схеме Накамура, что было обусловлено ее простотой и клинической значимостью [17]. По Накамура существуют следующие анатомические варианты слияния правых секторальных желчных протоков (рис. 1):

- Тип I: правый задний печеночный проток сливается с правым передним, образуя правый печеночный проток.
- Тип II: правый задний печеночный проток сливается с правым передним и левым печеночным протоком.
- Тип III: правый задний печеночный проток впадает в общий печеночный проток.
- Тип IV: правый задний печеночный проток впадает в левый печеночный проток.
- Тип V: редкие варианты, отток от заднего сегмента представлен двумя протоками: один впадает в общий печеночный проток, второй — в область слияния правого переднего и левого печеночных протоков; или когда оба протока впадают в левый печеночный проток и т.п.

Такое типирование преследует отнюдь не академические цели. Индивидуальная предоперационная оценка вариантной анатомии конфлюенсов имеет важное значение в планировании интервенционно-радиологических и хирургических вмешательств, а также родственной трансплантации печени: определении оптимальных пункционных трасс и количества холангиостомических дренажей для адекватной билиарной декомпрессии, прогнозировании потенциальной радикальности резекций, формировании гепатикоеюноанастомозов [20–22].

Кровоснабжение и венозный отток

В отличие от печеночной паренхимы, имеющей двойное кровоснабжение из печеночной артерии (система аксиальных ветвей) и воротной вены, считается, что вне- и внутрипеченочные желчные протоки зависят, прежде всего, от артериального кровоснабжения (система перибилиарных ветвей) [23–26]. Хотя в недавних публикациях был продемонстрирован 40 %-й вклад портальной вены в микрососудистое русло при пересечении общего печеночного протока в ситуации, симулирующей трансплантацию печени, в норме этого не наблюдается [25]. Любопытно, что при очевидной несопоставимости объемов гепато- и холангиоцеллюлярного пулов (на долю последнего приходится лишь 3–5 % клеток всего органа [23]), по разным оценкам, от 30 до 50 % крови, протекающей по печеночной артерии, изначально поступает к желчным протокам, и лишь затем в синусоиды печени [24–26].

Анатомически кровоснабжение внепеченочных желчных протоков осуществляется на две трети по восходящим (от задней верхней панкреатикодуоденальной, супрадуоденальной, гастродуоденальной и ретропортальной артерий) и на одну треть по нисходящим (от правой печеночной и пузырной артерий, иногда — левой печеночной артерии) питающим ветвям (рис. 2 [25]). Книзу от пузырного протока есть зона перекрытия восходящих и нисходящих сосудов, где формируются эпихоледохеальное артериальное сплетение Сейнта на поверхности общего желчного протока. Ангиоархитектоника этого сплетения отличается большим разнообразием, внутри которого выделяют три основных паттер-

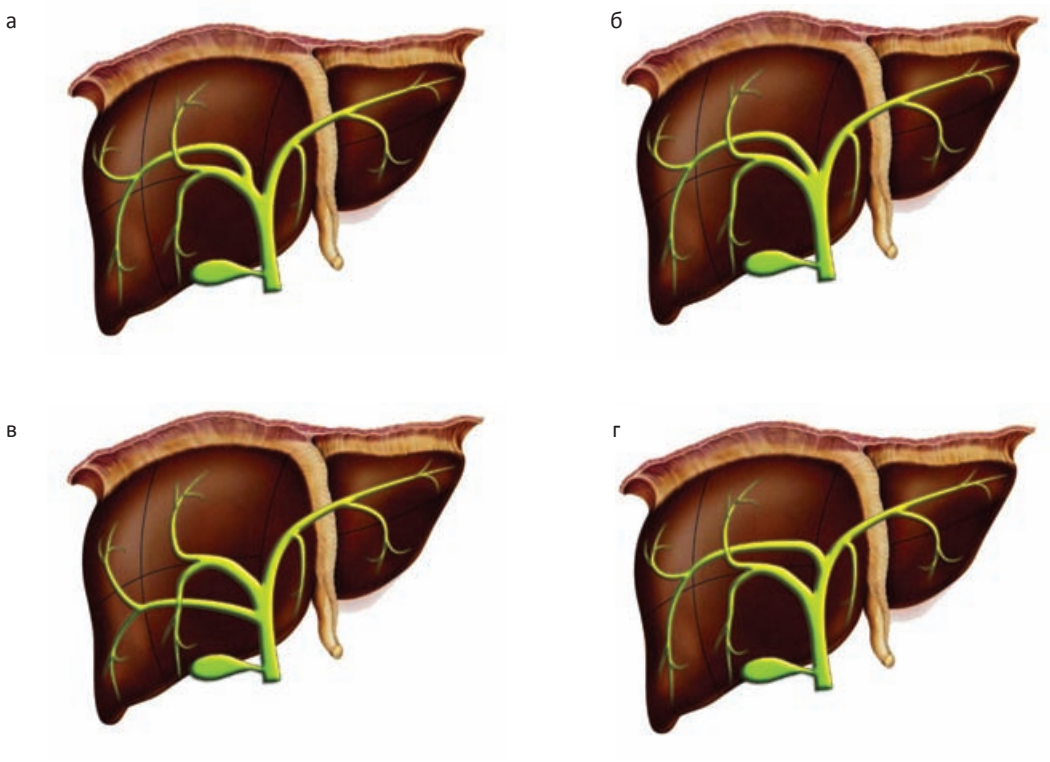

Рис. 1. Анатомические варианты слияния правых секторальных желчных протоков по Накамура: а — тип I: правый задний печеночный проток сливается с правым передним, образуя правый печеночный проток; б — тип II: правый задний печеночный проток сливается с правым передним и левым печеночным протоком; в — тип III: правый задний печеночный проток впадает в общий печеночный проток; г — тип IV: правый задний печеночный проток впадает в левый печеночный проток

Fig. 1. Anatomical variations in right sectoral bile duct confluence according to Nakamura: a — type I right posterior hepatic duct converges with right anterior hepatic duct, б — type II: right posterior hepatic duct converges with right anterior and left hepatic ducts, в — type III: right posterior hepatic duct converges with common hepatic duct, г — type IV: right posterior hepatic duct converges with left hepatic duct

на [25, 27]: 1) осевой — с левой и/или правой краевыми артериями, 2) лестничный — с большим количеством горизонтальных ветвей и 3) смешанный. Левая (3-часовая) артерия присутствует в 95 % наблюдений и отходит снизу от задней верхней панкреатикодуоденальной или гастродуоденальной артерии и соединяется с правой печеночной артерией наверху [28], правая (9-часовая) артерия присутствует в 82,5 % наблюдений и также отходит от задней верхней панкреатикодуоденальной артерии, а соединяется обычно с пузырной. В случаях отсутствия обеих краевых артерий общий желчный проток кровоснабжается за счет мелких ветвей сплетения Сейнта [25, 28, 29].

Считается, что супрадуоденальная порция общего печеночного протока, несмотря на отсутствие в этой зоне терминальных артерий, имеет самое скудное кровоснабжение и более всего чувствительна к ишемическим изменениям [25, 28, 30, 31].

Сплетение Сейнта переходит в гилюсное сплетение, отходящее от коммуникационной аркады, соединяющей левую и правую печеночную артерии и дающей также ветви к I и IV сегментам печени.

Внутрипеченочные протоки существуют в сопровождении внутрипеченочных артерий, формирующих сеть окружающих

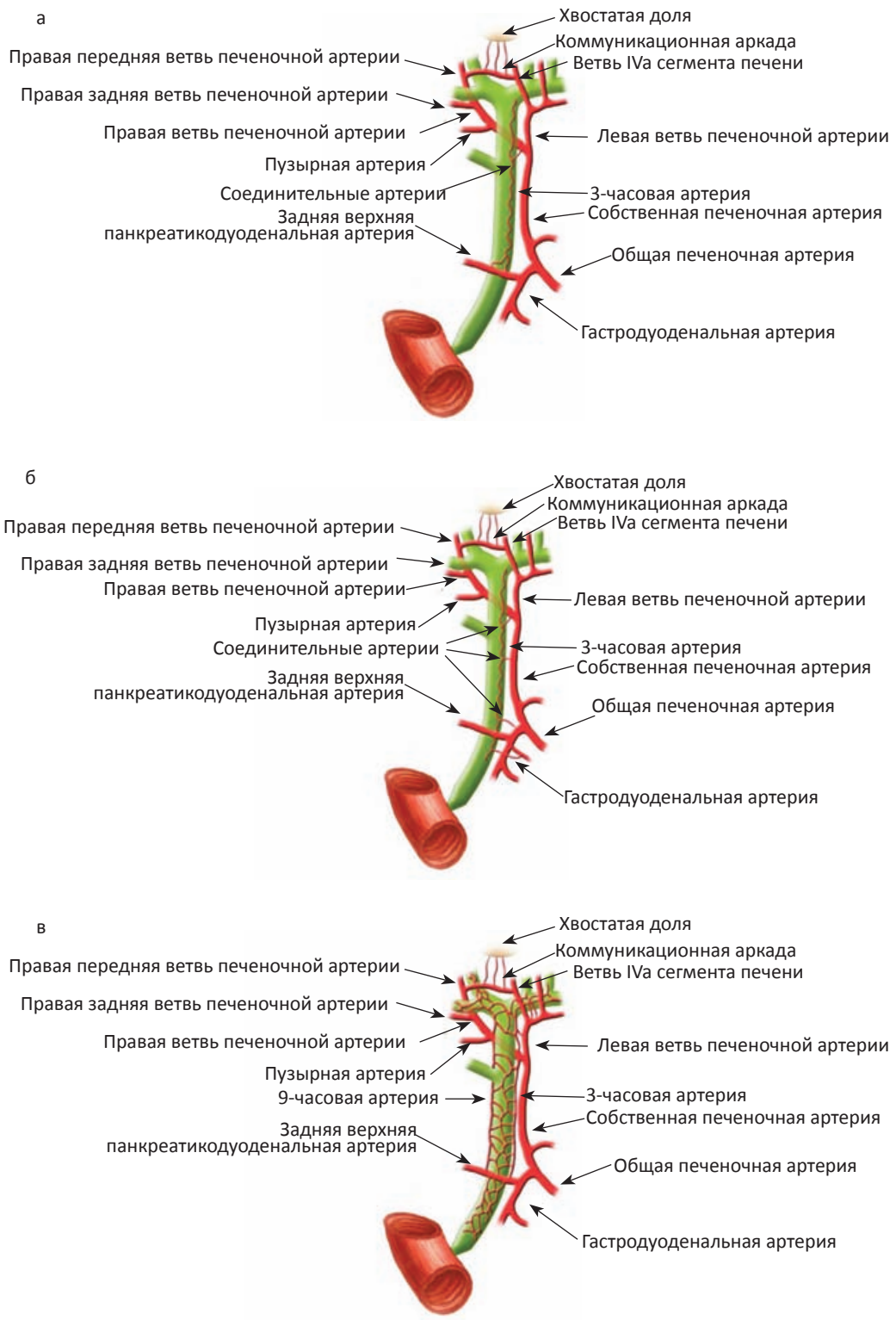

Рис. 2. Анатомические паттерны кровоснабжения желчных протоков:
а — осевой — с краевой 3-часовой (представлена на рисунке) или 9-часовой артерией,
б — лестничный — с большим количеством горизонтальных ветвей, в — смешанный

Fig. 2. Anatomical patterns of bile duct arterial blood support:
а — axial type — with marginal 3-(shown on figure) or 9-o'clock artery,
б — ladder type with multiple horizontal branches, в — mixed

микрососудов, именуемую перибилиарным сплетением [25, 29]. Это сплетение дренируется в венулы, впадающие во внутрипеченочные ветви портальной системы, по которым кровь достигает синусоидов.

Представления о венозном оттоке от желчных протоков формируются с середины XIX века, но, тем не менее, до настоящего момента отсутствует единая номенклатура этих сосудов: в разных источниках фигурируют такие термины как дополнительные портальные вены, парабилиарная венозная система, аксиальные и маргинальные вены холедоха и др. [25, 32, 33].

Принципиально, панкреатикодуоденальные и пилородуоденальные вены отдают ветви вдоль общего печеночного протока и печеночной артерии, разделяясь в области ворот на венозную перибилиарную сеть. В более поздних работах считают, что вены, дренирующие внепеченочные желчные протоки, организованы в систему двух сплетений: 1) эпихоледохеальное, описанное, как и аналогичное артериальное, Сейнтом, и располагающееся на поверхности протоков [34], и 2) парахоледохеальное сплетение Петрена [35], лежащее за пределами желчных протоков и расположенное параллельно им. Эмбриологически эта система развивается независимо от портальной вены, но в тесной связи с желчными протоками и печеночной артерией. Эти три структуры как комплекс врастают в печень существенно позднее портальной вены.

Сверху эпи- и парахоледохеальные сплетения переходят в воротное венозное сплетение, которое в итоге дренируется в прилежащие ветви портальной вены, преимущественно SI и SIV сегментов. Наличие этой взаимосвязи является достоверно установленным фактом, однако оценка ее характера, особенности и классификации зон впадения в настоящее время не осуществлялись.

Таким образом, принципиальная схема кровоснабжения (рис. 2) и венозного оттока (рис. 3) в билиарной системе подобна таковой в других трубчатых органах желудочно-кишечного тракта и существенно отличается от печеночной паренхимы. Это делает желчные протоки более уязвимыми к различным повреждающим факторам в сравнении с другими структурами печени.

Лимфоотток

Лимфатическая система желчных протоков в литературных источниках никогда не рассматривалась изолированно от печеночной. Через последнюю протекает значительное количество лимфы — до 25–50 % всей жидкости, поступающей в грудной проток [36]. Основными источниками лимфопродукции являются две капиллярные системы: синусоиды и перибилиарные сосудистые сплетения. Дальнейшее движение лимфы во внепеченочные лимфатические узлы осуществляется по сложным и часто малопредсказуемым путям, которые, согласно предложенной Rouviere в 1938 г. классификации, принято делить на поверхностные и глубокие [37]. Сегментарного строения, подобного портальному, у лимфатической системы печени при этом не существует.

Глубокая сеть (рис. 4а) отвечает за 80 % лимфооттока и происходит из междольковой соединительной ткани, следует ходу портальных триад и печеночных вен. Строго говоря, термин «триада», хотя и является общепринятым, на самом деле не вполне корректен — вместе с желчным протоком, артерией и веной всегда присутствует хотя бы один лимфатический сосуд, т.е. более правильно было бы говорить о «тетрадах» или даже «пентадах» (если учитывать нервные пучки). Далее глубокая лимфатическая сеть сопровождает, прежде всего, артериальные ветви и формирует периартериальное сплетение в их адвентициальной оболочке. В области ворот печени глубокие лимфатические сосуды идут также вдоль портальной вены и ее ветвей, формируя при этом более редкую сеть в сравнении с таковой в артериях. Кроме того, существуют лимфатические сосуды, сопровождающие печеночные вены и именующиеся центральными, сублобулярными или венозными [36]. Глубокую лимфатическую сеть макроскопически принято делить на

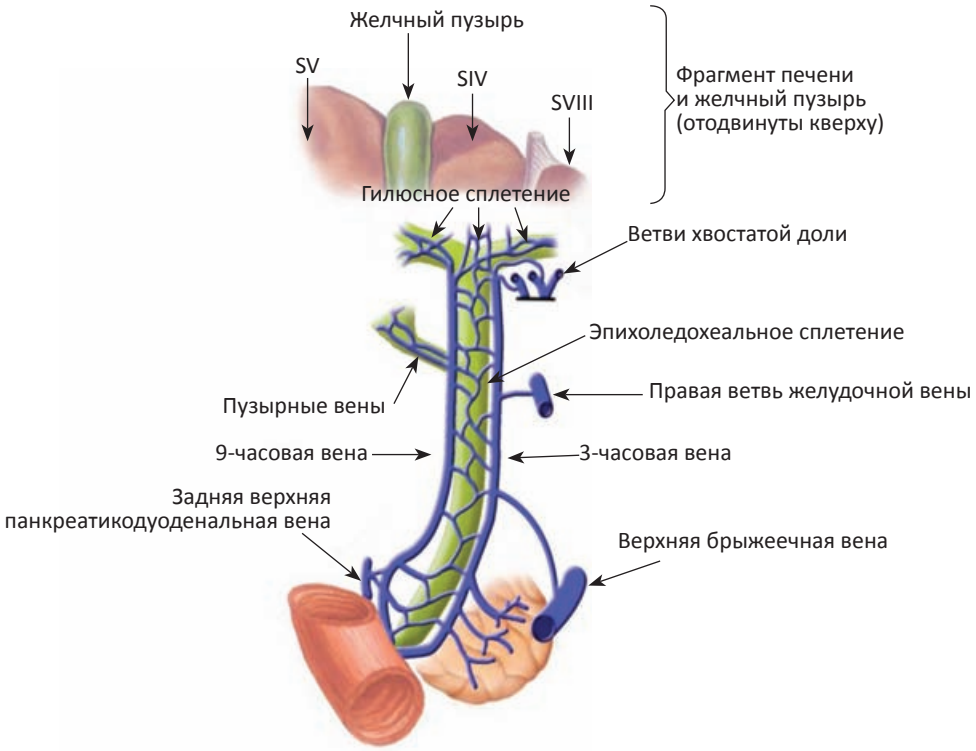

Рис. 3. Схема венозного оттока от желчных протоков.
Вены внепеченочных желчных протоков организованы в систему двух сплетений:
1) эпихоледохеальное сплетение Сейнта, располагающееся на поверхности протоков;
2) парахоледохеальное сплетение Петрена, лежащее за пределами желчных протоков и расположенное параллельно им (3- и 9-часовые вены). Сверху эпи- и парахоледохеальные сплетения переходят в воротное венозное сплетение, которое в итоге дренируется в прилежащие ветви портальной вены, преимущественно SI и SIV сегментов

Fig. 3. Bile duct venous drainage scheme. Veins are organized in the system of two plexuses:
1) epicholedochal plexus of Saint on the surface of bile ducts;
2) paracholedochal plexus of Petren, that lies outside of the bile ducts and parallel to them and (3- and 9-o'clock veins). Epi- and paracholedochal plexuses pass into hilar plexus that drains into nearby portal vein branches, mostly SI- and SIV segmental veins

портальную (нисходящую) и перигепатическую (восходящую). Нисходящую систему образует 12–15 отдельных сосудов в области портальной вены, по которым лимфа оттекает к парапанкреатическим, чревным и брыжеечным лимфатическим узлам. Восходящий путь берет начало в соединительнотканных пространствах вокруг центральных вен и ведет к паракавальным и пищеводным лимфоузлам.

Поверхностная лимфатическая сеть (рис. 4б) печени расположена под глиссоновой капсулой и состоит из трех слоев: глубокого, представленного мелкими капиллярами непосредственно над гепатоцитами, среднего — с более крупными капиллярами, и поверхностного, собирающий лимфу из двух вышеперечисленных в крупные коллекторы, имеющие клапаны [36, 37].

Лимфоотток по поверхностной сети осуществляется через связки печени: серповидную — в медиастинальные лимфатические узлы той же или противоположной стороны (перикардиальные, верхние диафрагмальные или юкстаэзофагеальные группы), а затем — в ксифестернальные лимфатические узлы; треугольные — в латероаортальные, перикавальные и панкреатиколиенальные лимфатические узлы; и гепатодуоденальную — в чревные лимфатические узлы, причем этот путь рассматривается в качестве наиболее значимого.

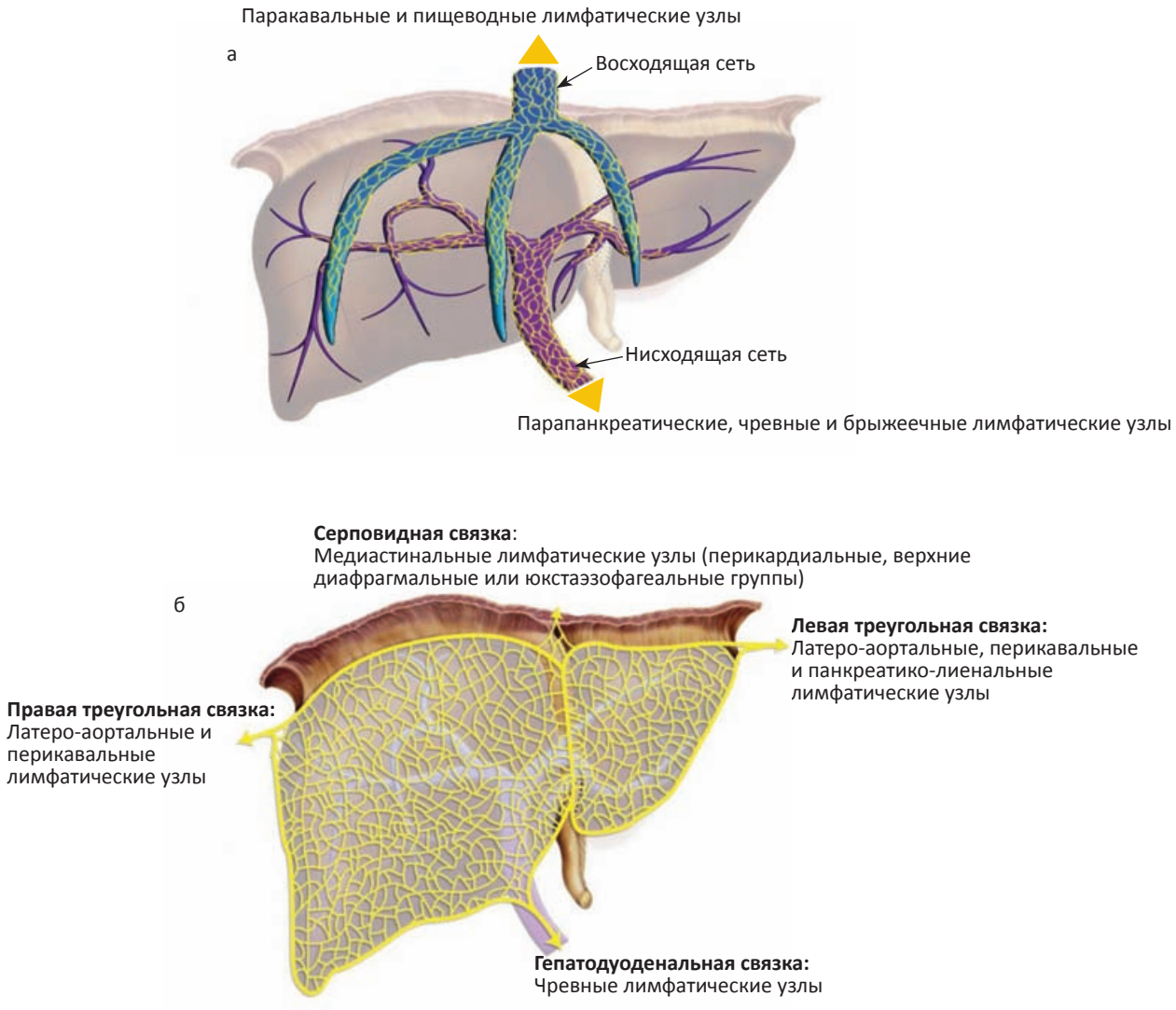

Рис. 4. Схема лимфооттока от печени и желчных протоков (обозначена желтым):
а — глубокая лимфатическая сеть, включающая в себя портальную (нисходящую) и перигепатическую (восходящую) сети;
б — поверхностная (субкапсулярная) лимфатическая сеть, лимфоотток от которой осуществляется через связки печени: серповидную, треугольные и гепатодуоденальную

Fig. 4. Liver and bile duct lymphatic drainage scheme (yellow): a — deep lymphatic net including portal (descending) and perihepatic (ascending) nets, б — superficial (subcapsular) lymphatic net, drainages is going through hepatic ligaments: falciformis, triangular and hepatoduodenal

Поверхностная и глубокая сети соединены множественными анастомозами на разных уровнях от лимфатических капилляров до собирающих сосудов.

Иннервация

Иннервация желчных протоков (рис. 5) человека редко находилась в фокусе внимания анатомов и физиологов, информация о ней скорее являлась побочным продуктом клинических работ, посвященных хирургии желудка, 12-перстной кишки и желчного пузыря, либо адаптированным переносом результатов исследований, выполненных на животных. Считается, что желчевыводящая система иннервируется преимущественно передним и задним печеночными нервными сплетениями, причем, как было показано в недавней работе Ren K. et al, они не сообщаются друг с другом, по крайне мере, до входа в ворота

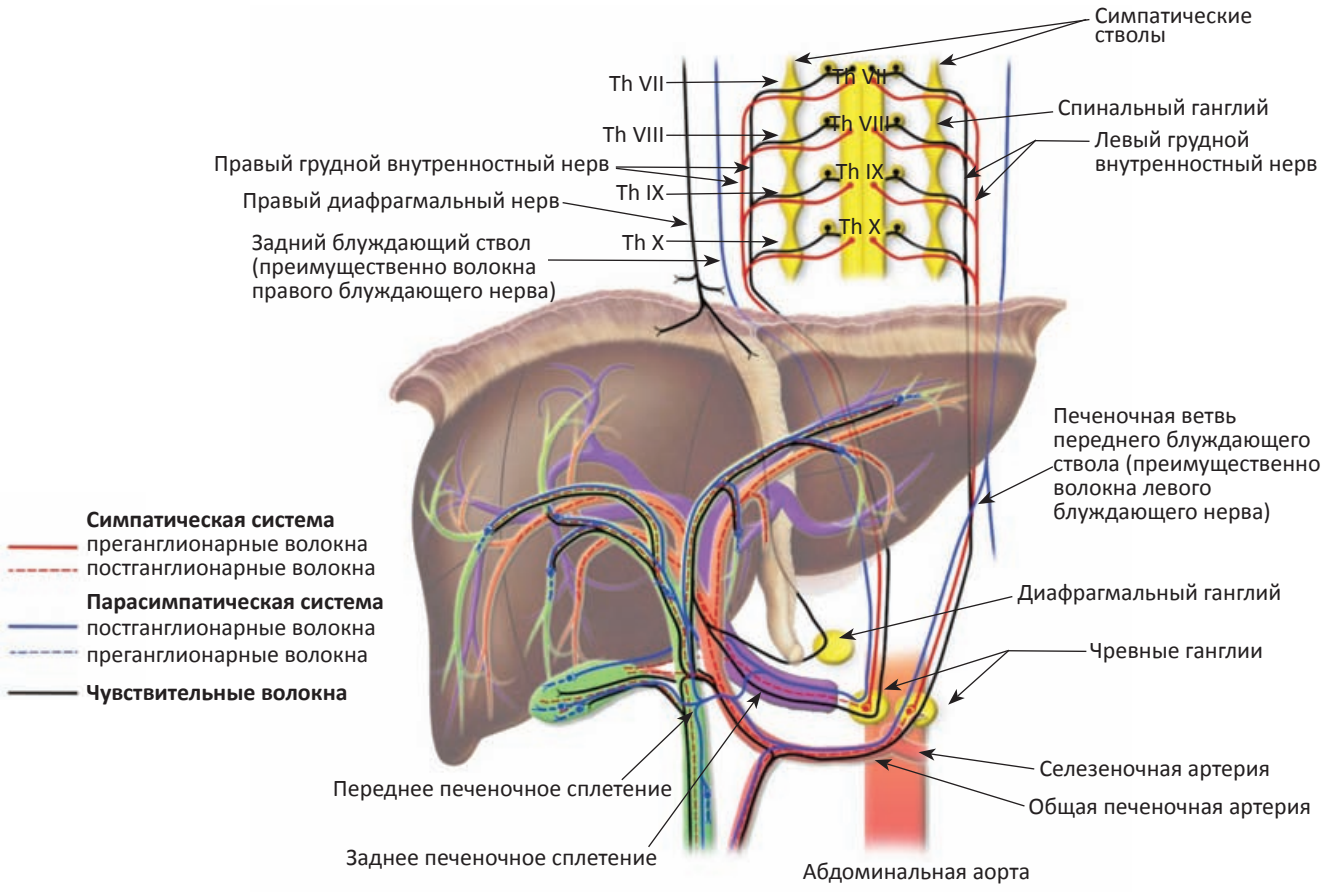

Рис. 5. Схема иннервации проксимальных вне- и внутрипеченочных желчных протоков [38]. Иннервация желчных протоков осуществляется передним и задним печеночными нервными сплетениями, не сообщающимися друг с другом, по крайне мере, до входа в ворота печени. Переднее печеночное сплетение сопровождает печеночные артерии и содержит постганглионарные симпатические волокна, происходящие из левого чревного ганглия и VII–X грудных сегментов симпатического ствола, а также парасимпатические преганглионарные волокна левого блуждающего нерва (в составе печеночной ветви переднего блуждающего ствола). Заднее печеночное сплетение проходит по задней поверхности портальной вены и включает в себя симпатические постганглионарные волокна из правого чревного ганглия и парасимпатические преганглионарные волокна правого блуждающего нерва (в составе заднего блуждающего ствола). Кроме того, билиарное дерево имеет афферентную иннервацию, причем соответствующие волокна идут по ходу симпатических нервов и, в меньшей степени, по ходу правого диафрагмального нерва

Fig. 5. Scheme of extra- and intrahepatic bile duct innervation [38]. Innervation of bile ducts is carried out through anterior and posterior hepatic neural plexuses that don't connect before entering hepatic hilum. Anterior hepatic plexus goes together with hepatic arteries and contains postganglionar sympatic fibers that originate from left celiac ganglion and VII–X thoracic segment of truncus sympathicus and parasympatic preganglionar fibers of the left nervus vagus (mostly going through hepatic branch of the anterior vagal trunk). Posterior hepatic plexus goes on the posterior surface of the portal vein and contains sympatic postganglionary fibers of the right celiac ganglion and parasympatic preganglionar fibers of the right nervus vagus (mostly going through the posterior vagal trunk) Additionally, biliary tree has afferent innervation mostly going along sympatic nerves and also along the right nervus phrenicus

печени [38]. Переднее печеночное сплетение сопровождает общую и собственную печеночные артерии и содержит постганглионарные симпатические волокна, происходящие из левого чревного ганглия и VII–X грудных сегментов симпатического ствола, а также парасимпатические преганглионарные волокна левого блуждающего нерва (в составе печеночной ветви переднего блуждающего ствола) [39–41]. Заднее печеночное сплетение проходит по задней поверхности портальной вены и включает в себя симпатические постганглионарные волокна из правого чревного ганглия и парасимпатические преганглионарные волокна правого блуждающего нерва (в составе заднего блуждающего ствола). Ren K. et al не исключают, что оба сплетения получают волокна от правого и левого чревных ганглиев. Кроме того, билиарное дерево имеет афферентную иннервацию, причем соответствующие волокна идут по ходу симпатических нервов и, в меньшей степени, по ходу правого диафрагмального нерва. Роль блуждающего нерва в качестве центрипетального афферентного нервного пути не является вполне доказанной в силу того, что в эксперименте практически невозможно осуществить полную вагальную денервацию [40–42].

Наличие внутренних нервных сплетений желчного пузыря и внепеченочных желчных протоков были показаны еще в XIX веке в работах A.S. Dogiel, A. Oppel, а также W. Mantz, R. Lee и L. Gerlach [39]. В желчном пузыре имеются три сплетения, два из которых — мышечное и слизистое — являются аналогами сплетений Ауэрбаха и Мейсснера гастро-интестинального тракта, а третье сплетение — субсерозное — отвечает специфическим требованиям внепеченочных отделов билиарного дерева. Оно содержит небольшое количество нервных клеток и может быть связующим звеном между симпатической системой и печенью, ее сосудами и другими системами. Для проксимальных внепеченочных желчных протоков детальное описание внутренней иннервации отсутствует.

Показано, что реакция желчевыводящей системы и на ацетилхолиновое воздействие, преобладающее в парасимпатической системе, и на адреналиновое, преобладающее в симпатической системе, схожа: обе системы оказывают стимулирующее влияние на желчеобразование, а также пролиферацию и дифференцировку бипотентных клеток. Эти эффекты, как правило, наблюдается при нарушении желчеоттока в эксперименте, в норме же влияние нервной системы слабое.

Ингибирующее действие на желчеобразование оказывают более редкие в обеих периферических системах серотонин-эргические нейроны, этот путь нервной регуляции представляется пока мало изученным [39, 40, 42].

Гистологическое строение

Исследование гистологического строения желчевыводящей системы человека сдерживал ее быстрый посмертный аутолиз [43]: по данным I.D. Vellar, при заборе тканей в течение суток с момента смерти пациента более половины (8 из 15) образцов оказываются непригодными для дальнейшего изучения [33]. В работах на желчных протоках лабораторных животных для сохранения прижизненной морфологической картины применяются быстрые получение и заморозка препаратов (менее 2 мин) [44]. Таким образом, микроскопически билиарный тракт изучался преимущественно в эксперименте и на операционном материале.

В строении большинства полых органов заложен принцип трехслойности: они состоят из внутренней (слизистой), средней (мышечной) и наружной (адвентициальной либо серозной) оболочек. Проксимальные внепеченочные желчные протоки имеют ряд отклонений от этого единого плана.

Желчное дерево выстлано однослойным цилиндрическим эпителием, расположенным на плотной соединительной ткани. Эпителий формирует плоскую или гофрированную поверхность с наличием небольших углублений и ямок, собранных в два ряда по бокам желчных протоков —

«мешочков» Биля (Beale sacculi), в которые открываются перибилиарные железы, также названные в честь Биля (Beale glanduli) [45–52]. Эти железы состоят из разветвленных тубулоальвеолярных серомуцинозных структур, окруженных соединительнотканной стромой, и встречаются чаще периампулярно, в пузырном протоке, гилюсной области, долевых, сегментарных и даже более мелких протоках у людей любого возраста [45–57]; количество их при этом снижается по мере уменьшения диаметра протоков (рис. 6). Железы Биля делятся на интра- и экстрамуральные. Первые представляют собой разветвленные простые железы, состоящие из муцинозных клеток, вторые же состоят из серомуцинозных ацинусов, формирующих дольки. Предполагается, что функция перибилиарных желез состоит в следующем [45–52]:

1) выделение муцинозного секрета, который защищает слизистую от компонентов желчи;

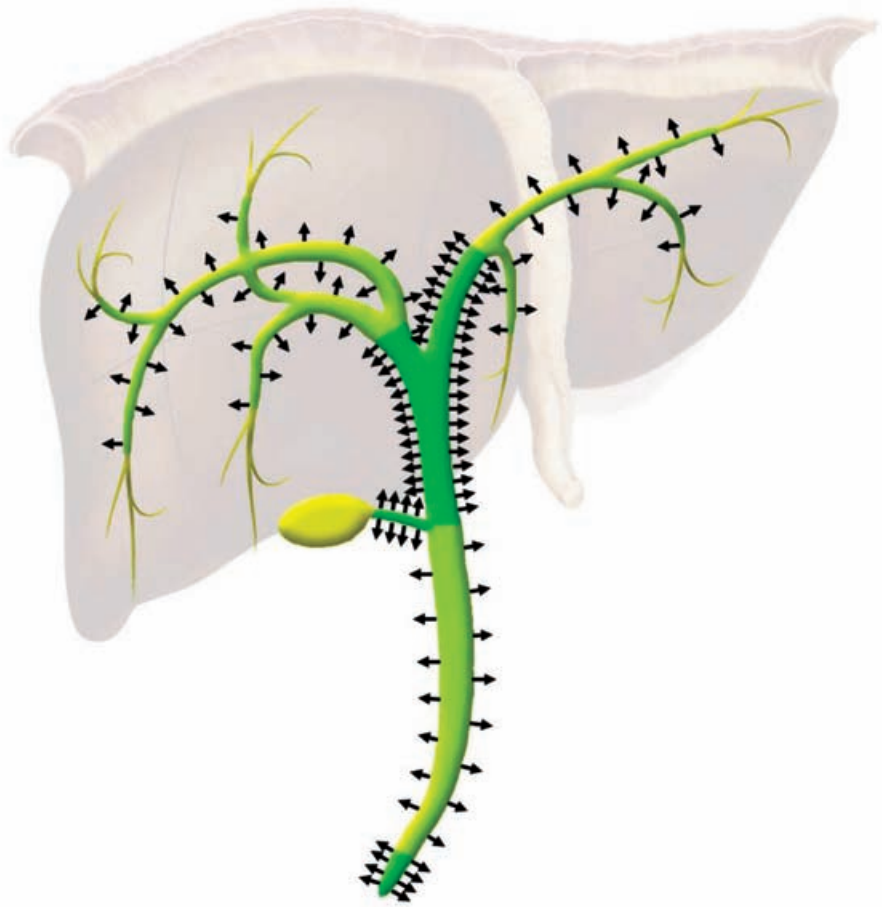

Рис. 6. Распределение перибилиарных желез по Matsubara [47]. Перибилиарные железы расположены по ходу крупных желчных протоков, наиболее плотно они расположены в области конфлюенса желчных протоков, по ходу пузырного протока и периампулярно (количество желез обозначено как переход от желтого (мало) к зеленому (много) и количеством стрелок)

Fig. 6. Peribiliary glands distribution according to Matsubara [47]. Peribiliary glands go along major biliary ducts, the most dense area being hepatic ducts confluence, gallbladder duct and periampular area (glands density represented as yellow (few) to green (many) gradient and by the number of arrows)

2) продукция лактоферрина и лизоцима, обладающих действием;

3) выполнение роли центров клеточного восстановления при повреждении, поскольку они являются нишами для бипотентных клеток;

4) концентрация желчи, подобно желчному пузырю.

У желчных протоков не выражены подслизистый и мышечный слои. Строма, расположенная непосредственно под билиарным эпителием, плотная, состоит преимущественно из коллагеновых и эластических волокон, также в ней определяется небольшое количество мелких сосудов, редкие лимфоциты. Периферическая строма общего желчного протока уже менее плотная; она содержит крупные кровеносные и лимфатические сосуды, нервы и ганглии, эластические волокна, гладкие мышцы и без четкой границы переходит в рыхлую соединительную ткань гепатодуоденальной связки. Некоторые авторы не согласны с такими предоставлениями о строении стенки желчных протоков, полагая, что к ней относятся лишь эпителиальный слой и плотная соединительная ткань, а артерии, венулы и нервные пучки проходят перидуктально в прослойке рыхлой соединительной ткани [49]. По всей вероятности, граница между плотной и рыхлой соединительной тканью по данным методов визуализации определяется как наружный контур желчного протока.

Происхождение мышечных волокон (являются ли они редуцированным аналогом muscularis mucosae или muscularis propria) оставалось неясным до тех пор, пока в 2010 г. с помощью иммунногистохимической окраски на смузелин (сократительный белок, экспрессирующийся только в полностью дифференцированных гладкомышечных клетках muscularis propria) не было показано, что в желчных протоках они принадлежат muscularis mucosae, в то время как в желчном пузыре — muscularis propria. Этим, по-видимому, объясняется разница сократительной способности желчного пузыря и желчных протоков. Распределение гладких мышц сильно варьирует по ходу гепатикохоледоха. В верхней трети общего желчного протока встречается лишь небольшое количество гладких мышц; по мнению некоторых авторов, супрадуоденальная порция общего желчного протока вообще лишена мышечных волокон [57]. В средней и нижней третях гладкие мышцы представлены толстым слоем, который может быть как непрерывным, так и прерывистым [55, 56]. Мышечные волокна чаще продольные и перемежаются с коллагеном и эластическими волокнами. В 2009 г. во внепеченочных желчных протоках были обнаружены клетки с пеймейкерной активностью, названные телоцитами из-за наличия длинных тонких выростов (Popescu and Faussone-Pellegrini, Lavoie et al, Huang et al). Huang et al показали, что плотность расположения телоцитов постепенно возрастает от верхней к нижней частям гепатикохоледоха. В проксимальной порции внепеченочных желчных протоков телоциты ориентированы параллельно циркулярным мышечным волокнам и представляют из себя овальные клетки размером 7,2–9,4 мкм с биполярно отходящими отростками длиной 50–100 мкм. Поскольку эти клетки были открыты сравнительно недавно, их функция не до конца изучена, однако по мере накопления информации складывается впечатление, что они играют значимую роль в желчевыведении в норме и патологии.

Функция проксимальных внепеченочных желчных протоков

Проксимальные внепеченочные желчные протоки, в отличие от желчного пузыря или терминального холедоха, всегда казались физиологам довольно примитивно организованными элементами желчевыводящей системы — трубчатыми структурами, пассивно обеспечивающими ток жидкости. Тем не менее, эмпирические данные идут вразрез с этими представлениями. Во-первых, в зоне конфлюенса желчных протоков отмечается повышенная плотность расположения перибилиарных желез [48, 49, 52] (рис. 6), а, во-вторых, до 48–70 %

холангиоцеллюлярного рака развивается именно в этой области [58, 59]. Все это косвенно указывает на увеличенную функциональную нагрузку данного участка билиарного тракта, адаптацией к которой является увеличенный регенераторный потенциал. Причины такой нагрузки лежат не на поверхности; их анализ требует небольшого экскурса в историю исследований желчи и желчевыведения.

Хотя первые известные рассуждения о желчи встречаются еще в древнеегипетском папирусе Эберса (XVI век до н.э.) [60, 61], функционирование желчных протоков оставалось неизученным разделом физиологии вплоть до начала XX века, когда Meltzer et al предложили использовать методику дуоденального зондирования, при которой полученный с определенными временными промежутками аспират из двенадцатиперстной кишки подвергался качественному и количественному исследованиям [62]. По мнению авторов, различные его порции соответствовали определенным фазам экскреции желчи [63]. Значительно позже, в 1990-е гг., при сравнении забранного напрямую содержимого желчного пузыря с дуоденальным аспиратом у одних и тех же больных было показано, что последний представляет собой желчь, разведенную в 2–4 раза; тем не менее, метод не утерял своего значения до настоящего времени, хотя и применяется нечасто [63]. В 1930-е гг. было начато изучение клиренса желчи у экспериментальных животных, а затем и систематизация наблюдений пациентов с искусственно наложенными билиарными фистулами по поводу различных заболеваний органов гепатопанкреатобилиодуоденальной зоны [64]. Слабым местом таких работ было, во-первых, наличие холангиостомического дренажа, т.е. травмирующего и вызывающего воспалительный ответ инородного тела, а, во-вторых, в случае клинических исследований, — подлежащего патологического состояния билиарной системы. Оба этих фактора могли существенным образом влиять на желчепродукцию и желчеотток. Во второй половине XX века были предложены методы неинвазивного исследования функционирования желчного дерева, основанные на регистрации накопления и выведения гепатотропных препаратов при рентгеноскопии/КТ, МРТ и сцинтиграфии/ОФЭКТ, а в последние годы к ним добавилась динамическая МР-холангиография с применением спиновой метки [65]. Они также были не лишены недостатков, поскольку, в отличие от прямого исследования качества и количества поступающей через фистулу желчи, позволяли оперировать лишь косвенными показателями, коррелирующими с ее реальной динамикой образования и течения. Таким образом, современные представления о нормальной физиологии желчевыводящей системы были сформированы с принятием ряда допущений.

Предполагается, что в норме у человека вырабатывается в сутки от 0,6 до 1,5 л желчи, причем 2/3 этого объема приходится на секрецию гепатоцитов, а 1/3 — на функцию дуктулярного эпителия. Наиболее полноценно изучен гепатоцеллярный этап, включающий в себя выработку зависящей и не зависящей от желчных кислот порций желчи [66, 67], однако его подробное описание выходит за рамки настоящей работы в силу внепротоковой локализации процесса. Схематично процесс желчеобразования можно представить следующим образом: гепатоциты продуцируют первичную каналикулярную желчь, которую затем модифицируют холангиоциты через последовательность секреции и абсорбции, нацеленную на тонкую настройку ее состава, в особенности pH и вязкости [66].

Основными химическими компонентами желчи являются вода, желчные кислоты, желчные пигменты, холестерин, неорганические соли, мыла, жирные кислоты, нейтральные жиры, лецитин, мочевина, витамины A, B, C, в небольшом количестве некоторые ферменты (амилаза, фосфатаза, протеаза, каталаза, оксидаза).

При дуоденальном зондировании печеночная фракция желчи в норме имеет зо-

лотисто-желтый цвет, пузырная — темно-коричневый; pH печеночной желчи 7,5–8,2, относительная плотность 1,008–1,015 г/л; pH пузырной желчи 6,5–7,3 за счет всасывания гидрокарбонатов, а плотность 1,026–1,048 г/л [68–70]. Эти показатели сходны с таковыми в желчи, полученной во время хирургических вмешательств у пациентов с хроническими заболеваниями печени и протоков вне обострения: pH в холедохе составляет 7,9 ± 0,4, в желчном пузыре 6,8 ± 0,3. Любопытно, что при острых воспалительных процессах показатель pH полученной из чрескожных чреспеченочных холангиостом желчи парадоксально повышался до ~9,0–10,0 тогда как в пузырной желчи ожидаемо снижался до ~4,0–5,0. Что лежит в основе этого явления — до настоящего времени остается не исследованным [71].

Вязкость желчи изучалась преимущественно в связи с вопросами камнеобразования, при этом основное внимание уделялось содержимому желчного пузыря [72]. Варьируют ли реологические свойства желчи в различных отделах билиарного тракта, доподлинно не известно: принято считать, что они идентичны во внутрипеченочных протоках и гепатикохоледохе, но при этом существенно отличаются от пузырных [3]. M. Gottschalk и A. Lochner [73], исследуя с помощью вискозиметра желчь, забранную у 29 пациентов из Т-образных билиарных дренажей, установили, что по физическим свойствам она относится к тиксотропным неньютоновским жидкостям, то есть обладает способностью уменьшать вязкость при увеличении давления и увеличивать ее в покое. Тем не менее, для большинства моделей желчевыделения является достаточным принятие допущения о ламинарном течении желчи в протоках [74, 75].

Кроме физико-химических свойств желчи, для функционирования билиарной системы огромную важность имеют вопросы биомеханики движения жидкости. Интересно, что в отличие от гемо/ликворо/уродинамики вопросами желчединамики заинтересовались сравнительно недавно, да и то в большей степени в приложении к сокращениям желчного пузыря [74–78]. В соответствии с результатами математического моделирования движения желчи по протокам, максимальное давление испытывают стенки конфлюенса [74, 75], что особенно ярко проявляется после холецистэктомии или при наличии камня в пузырном протоке.

Резюмируя, можно сказать, что с функциональной точки зрения проксимальные внепеченочные желчные протоки обеспечивают протекание агрессивной умеренно вязкой жидкости с наличием в своем составе детергентов и pH порядка 8,0 под повышенным в сравнении с другими сегментами желчевыводящей системы давлением на стенки. Это диктует необходимость в развитии адаптивных приспособлений, обеспечивающих нормальное функционирование протоков в сложившихся локальных условиях.

Защитным механизмом от повреждающего воздействия желчи и ее компонентов является формирование мицелл из фосфолипидов и желчных солей. Этот процесс в высокой степени зависит от адекватного уровня секреции фосфолипидов холангиоцитами. Тем не менее, он не предотвращает повреждение эпителия немицеллированными солями желчных кислот, которые всегда присутствуют в желчи в небольшой концентрации. Предполагается, что от них, а также от агрессивного воздействия щелочной среды холангиоцит защищает оболочка из секретируемого его апикальной поверхностью аниона HCO_3^- (гипотеза «бикарбонатного зонтика») [79–83].

Кроме того, как уже говорилось в разделе «Гистология», за локальные протективные свойства во многом отвечают перибилиарные железы, плотность расположения которых в области конфлюенса повышена. Помимо муцина, механически защищающего стенку протока, в числе продуцируемых ими компонентов присутствуют иммуноглобулины IgA и IgM, лизоцим и лактоферрин. При наличии в протоках инородного тела, как было показано на модели

холангиолитиаза, отмечается увеличение секреции всех указанных выше компонентов [46, 49, 84, 85].

Кроме того, перибилиарные железы являются регенераторным резервуаром: наряду с секреторными клетками в них были обнаружены бипотентные клетки, обладающие способностью пролиферировать в ответ на повреждение и дифференцироваться в дальнейшей в гепато- либо панкреато/холангиоциты [46, 86–88].

Таким образом, проксимальные внепеченочные желчные протоки — это уникально организованные трубчатые структуры, в строении которых имеется целый ряд отклонений от классической морфологии полого органа, имеющих важное адаптивное значение для функционирования в сложных локальных условиях.

Заключение

Проксимальные внепеченочные желчные протоки представляют интерес для врачей сразу нескольких специальностей: рентгенологов, занимающихся визуализацией желчевыводящих путей, интервенционных радиологов и эндоскопистов, выполняющих различные эндобилиарные вмешательства, хирургов-гепатологов, оперирующих пациентов с «высокими» стриктурами желчных протоков разнообразной этиологии, трансплантологов, специализирующихся на родственной пересадке печени, а также онкологов — лучевых и химиотерапевтов, — поскольку львиная доля холангиокарцином возникает именно в этой анатомической области. Однако, как это ни странно, информация о морфологии и функции данного сегмента билиарного дерева в нормальных физиологических условиях до сих пор не была сведена воедино в медицинской литературе. Описание проксимальных внепеченочных желчных протоков с органной позиции создает основу для формирования полноценных представлений о протекающих в них патологических процессах, что, в свою очередь, даст толчок к совершенствованию лечебных мероприятий, осуществляемых всеми вышеперечисленными специалистами.

Список литературы / References

1. Saha SK, Zhu AX, Fuchs CS, Brooks GA. Forty-Year Trends in Cholangiocarcinoma Incidence in the U.S.: Intrahepatic Disease on the Rise. The Oncologist. 2016;21(5):594-9. DOI: 10.1634/theoncologist.2015-0446.
2. Hang H, Jeong S, Sha M, Kong D, Xi Z, Tong Y, et al. Cholangiocarcinoma: anatomical location-dependent clinical, prognostic, and genetic disparities. Annals of Translational Medicine. 2019;7(23):744. DOI: 10.21037/atm.2019.12.37.
3. Rizvi S, Khan SA, Hallemeier CL, Kelley RK, Gores GJ. Cholangiocarcinoma — evolving concepts and therapeutic strategies. Nat Rev Clin Oncol. 2018;15(2):95-111. DOI: 10.1038/nrclinonc.2017.157.
4. Waseem D, Tushar P. Intrahepatic, perihilar and distal cholangiocarcinoma: Management and outcomes. Ann Hepatol. 2017;16(1):133-9. DOI: 10.5604/16652681.1226927.
5. Klatskin G. Adenocarcinoma of the hepatic duct at its bifurcation within the porta hepatis. An unusual tumor with distinctive clinical and pathological features. Am J Med. 1965;38:241-56. DOI: 10.1016/0002-9343(65)90178-6.
6. Jorgensen MJ. The ductal plate malformation. A study of the intrahepatic bile duct lesion in infantile polycystic disease and congenital hepatic fibrosis. Actn Puthol Microbiol Scurtd [Sitppl]. 1977;257:1-88. DOI: 10.1016 / j.hepres.2006.02.004.
7. Tan CE, Moscoso GJ. The developing human biliary system at the porta hepatis level between 29 days and 8 weeks of gestation: a way to understanding biliary atresia. Part 1. Pathology International. 1994;44(8):587-99. DOI: 10.1111/j.1440-1827.1994.tb01719.x.
8. Tan CE, Vijayan V. New clues for the developing human biliary system at the porta hepatis. J Hepato-Biliary-Pancreatic Surgery. 2001;8(4):295-302. DOI: 10.1007/s005340170001.
9. Hammar JA. Über die erste Enstehung der nicht kapillaren intrahepatischen Gallengänge beim menshen. Z Mikrosk Anat Forsch. 1926;5:59-89.
10. Desmet VJ. Pathogenesis of ductal plate malformation. J Gastroenterol Hepatol. 2004;19(s7):S356-S60.
11. Desmet VJ. Ludwig symposium on biliary disorders--part I. Pathogenesis of ductal plate abnormalities. Mayo Clinic Proceed. 1998;73(1):80-9. DOI: 10.4065/73.1.80.
12. Roskams T, Desmet V. Embryology of Extra- and Intrahepatic Bile Ducts, the Ductal plate.

Anatomical Record. 2008;291(6):628-35. DOI: 10.1002/ar.20710.
13. Shiojiri N, Katayama H. Secondary joining of the bile ducts during the hepatogenesis of the mouse embryo. Anatomy and Embryology. 1987;177(2):153-63. DOI: 10.1007/BF00572540.
14. Anderson JB, Cooper MJ, Williamson RC. Adenocarcinoma of the extrahepatic biliary tree. Ann R Coll Surg Engl. 1985;67(3):139-43.
15. Huang TL, Cheng YF, Chen CL, Chen TY, Lee TY. Variants of the bile ducts: clinical application in the potential donor of living-related hepatic transplantation. Transplantation Proc. 1996;28(3):1669-70. DOI: 10.1007/s00276-008-0365-y.
16. Mariolis-Sapsakos T, Kalles V, Papatheodorou K, Goutas N, Papapanagiotou I, Flessas I, et al. Anatomic Variations of the Right Hepatic Duct: Results and Surgical Implications from a Cadaveric Study. Anatomy Res Internat. 2012;2012:5. DOI:10.1155/2012/838179.
17. Nakamura T, Tanaka K, Kiuchi T, Kasahara M, Oike F, Ueda M, et al. Anatomical variations and surgical strategies in right lobe living donor liver transplantation: lessons from 120 cases. Transplantation. 2002;73(12):1896-903. DOI: 10.1097/00007890-200206270-00008.
18. Takeishi K, Shirabe K, Yoshida Y, Tsutsui Y, Kurihara T, Kimura K, et al. Correlation Between Portal Vein Anatomy and Bile Duct Variation in 407 Living Liver Donors. Am J Transplantation. 2015;15(1):155-60. DOI: 10.1111/ajt.12965.
19. Deka P, Islam M, Jindal D, Kumar N, Arora A, Negi SS. Analysis of biliary anatomy according to different classification systems. Indian J Gastroenterol. 2014;33(1):23-30. DOI: 10.1007/s12664-013-0371-9.
20. Han IW, Jang J-Y, Kang MJ, Kwon W, Park JW, Chang YR, et al. Role of resection for Bismuth type IV hilar cholangiocarcinoma and analysis of determining factors for curative resection. Ann Surgical Treatment Res. 2014;87(2):87-93. DOI: 10.4174/astr.2014.87.2.87.
21. Ji GW, Zhu FP, Wang K, Jiao CY, Shao ZC, Li XC. Clinical Implications of Biliary Confluence Pattern for Bismuth-Corlette Type IV Hilar Cholangiocarcinoma Applied to Hemihepatectomy. J Gastrointestinal Surgery. 2017;21(4):666-75. DOI: 10.1007/s11605-017-3377-2.
22. van Gulik TM, Gouma DJ. Changing perspectives in the assessment of resectability of hilar cholangiocarcinoma. Ann Surg Oncol. 2007;14(7):1969-71. DOI: 10.1245/s10434-007-9394-8.
23. Banales JM, Huebert RC, Karlsen T, Strazzabosco M. Cholangiocyte Pathobiology. 2019;16(5):269-81. DOI: 10.1038/s41575-019-0125-y.
24. Takasaki S, Hano H. Three-dimensional observations of the human hepatic artery: (Arterial system in the liver). J Hepatology. 2001;34(3):455-66. DOI: 10.1002/hep.1840050318.
25. Ramesh Babu CS, Sharma M. Biliary Tract Anatomy and its Relationship with Venous Drainage. J Clin Exper Hepatology. 2014;4:S18-S26. DOI: 10.1016/j.jceh.2013.05.002.
26. Deltenre P, Valla DC. Ischemic cholangiopathy. Seminars in Liver Disease. 2008;28(3):235-46. DOI: 10.1007/978-3-319-31424-2_5.
27. Rath AM, Zhang J, Bourdelat D, Chevrel JP. Arterial vascularisation of the extrahepatic biliary tract. Surgical and Radiologic Anatomy: SRA. 1993;15(2):105-11. DOI: 10.1007/BF01628308.
28. Chen WJ, Ying DJ, Liu ZJ, He ZP. Analysis of the arterial supply of the extrahepatic bile ducts and its clinical significance. Clinical Anatomy (New York, NY). 1999;12(4):245-9. DOI: 10.1002/(SICI)1098-2353(1999)12:4<245::AID-CA2>3.0.CO;2-W.
29. Parke WW, Michels NA, Ghosh GM. Blood supply of the common bile duct. Surgery, Gynecology &Amp; Obstetrics. 1963;117:47-55.
30. Northover JM, Terblanche J. A new look at the arterial supply of the bile duct in man and its surgical implications. Br J Surg. 1979;66(6):379-84. DOI: 10.1002/bjs.1800660603.
31. Northover J, Terblanche J. Bile duct blood supply. Its importance in human liver transplantation. Transplantation. 1978;26(1):67-9.
32. Couinaud C. The parabiliary venous system. Surgical and Radiologic Anatomy: SRA. 1988;10(4):311-6.
33. Vellar ID. Preliminary study of the anatomy of the venous drainage of the intrahepatic and extrahepatic bile ducts and its relevance to the practice of hepatobiliary surgery. ANZ J Surgery. 2001;71(7):418-22. DOI: 10.1046/j.1440-1622.2001.02150.x.
34. Saint JH. The epicholedochal venous plexus and its importance as a means of identifying the common duct during operations on the extrahepatic biliary tract. Br J Surg. 1961;48:489-98. DOI: 10.1002/bjs.18004821104.
35. Petren T. Die extrahepatischen Gallenwegsvenen und ihre pathologische-anatomische Bedeutung [The veins of the extrahepatic biliary system and their pathologic-anatomic significance]. Verh Anat Ges. 1932;41:139-43. DOI: 10.1016/j.hpb.2016.05.009.
36. Yong TL, Houli N, Christophi C. Anatomy of hepatic lymphatics and its implications in hepatic malignancies. ANZ J Surgery. 2016;86(11):868-73. DOI: 10.1111/ans.13829.
37. Korita PV, Wakai T, Shirai Y, Sakata J, Takizawa K, Cruz PV, et al. Intrahepatic lymphatic invasion independently predicts poor survival and recurrences after hepatectomy in patients with colorectal carcinoma liver metastases. Ann Surg

Oncol. 2007;14(12):3472-80. DOI: 10.1245/s10434-007-9594-2.
38. Ren K, Yi S-Q, Dai Y, Kurosawa K, Miwa Y, Sato I. Clinical anatomy of the anterior and posterior hepatic plexuses, including relations with the pancreatic plexus: A cadaver study. Clinical Anatomy.n/a(n/a). DOI:10.1002/ca.23470.
39. Burnett W, Gairns FW, Bacsich P. Some observations on the innervation of the extrahepatic biliary system in man. Ann Surg. 1964;159(1):8-26. DOI: 10.1097/00000658-196401000-00002.
40. Karm MH, Cho HS, Lee JY, Bae HY, Ahn HS, Kim YJ, et al. A case report: Clinical application of celiac plexus block in bile duct interventional procedures. Medicine. 2016;95(27):e4106. DOI: 10.1097/MD.0000000000004106.
41. Struller F, Weinreich F-J, Horvath P, Kokkalis M-K, Beckert S, Königsrainer A, et al. Peritoneal innervation: embryology and functional anatomy. Pleura and Peritoneum. 2017. 153 p. DOI: 10.1515/pp-2017-0024.
42. Berthoud H-R. Anatomy and function of sensory hepatic nerves. The Anatomical Record Part A: Discoveries in Molecular, Cellular, and Evolutionary Biology. 2004;280A(1):827-35.
43. Mills SE. Histology for pathologists Philadelphia: Wolters Kluwer Health/Lippincott Williams & Wilkins; 2012. Available from: http://www.r2library.com/Resource/Title/145111303X.
44. Faarup P, Jorgensen M, Holm-Nielsen A. Functional structure of the rat liver. Influence of different types of preparation. Acta Pathologica et Microbiologica Scandinavica. Section A, Pathology. 1974;82(1):7-12.
45. Sweet JE. The gall-bladder: Its past, present, and future. BJS (Br J Surg). 1924;12(46):405-12.
46. de Jong IEM, Matton APM, van Praagh JB, van Haaften WT, Wiersema-Buist J, van Wijk LA, et al. Peribiliary Glands Are Key in Regeneration of the Human Biliary Epithelium After Severe Bile Duct Injury. Hepatology (Baltimore, Md). 2019;69(4):1719-34. DOI: 10.1002/hep.30365.
47. Franchitto A, Overi D, Mancinelli R, et al. Peribiliary gland damage due to liver transplantation involves peribiliary vascular plexus and vascular endothelial growth factor. Eur J Histochem. 2019;63(2). DOI: 10.4081/ejh.2019.3022.
48. Nakanuma Y. A novel approach to biliary tract pathology based on similarities to pancreatic counterparts: is the biliary tract an incomplete pancreas? Pathol Internat. 2010;60(6):419-29. DOI: 10.1111/j.1440-1827.2010.02543.x.
49. Terada T, Nakanuma Y, Ohta G. Glandular elements around the intrahepatic bile ducts in man; their morphology and distribution in normal livers. Liver. 1987;7(1):1-8. DOI: 10.1111/j.1600-0676.1987.tb00308.x.
50. Nakanuma Y, Sasaki M, Terada T, Harada K. Intrahepatic peribiliary glands of humans. II. Pathological spectrum. J Gastroenterology and Hepatology. 1994;9(1):80-6. DOI: 10.1111/j.1440-1746.1994.tb01220.x.
51. Nakanuma Y, Katayanagi K, Terada T, Saito K. Intrahepatic peribiliary glands of humans. I. Anatomy, development and presumed functions. J Gastroenterol Hepatol. 1994;9(1):75-9. DOI: 10.1111/j.1440-1746.1994.tb01220.x.
52. Matsubara T, Kozaka K. Peribiliary glands: development, dysfunction, related conditions and imaging findings. 2019. DOI: 10.1007/s00261-019-02298-4.
53. Burden VG. Observations on the histologic and pathologic anatomy of the hepatic, cystic, and common bile ducts. Ann Surg. 1925;82(4):584-97.
54. Elias H, Sherrick JC. Morphology of the Liver. 1969.
55. Mowry RW. The special value of methods that color both acidic and vicinal hydroxyl groups in the histochemical study of mucins. With revised directions for the colloidal iron stain, the use of alcian blue g8x and their combinations with the periodic acid-schiff reaction. Ann New York Acad Sci. 1963;106(2):402-23. DOI: 10.1080/10520295.2019.1699163.
56. Healey JE, Jr, Schroy PC. Anatomy of the biliary ducts within the human liver; analysis of the prevailing pattern of branchings and the major variations of the biliary ducts. AMA Arch Surg. 1953;66(5):599-616. DOI: 10.1001/archsurg.1953.01260030616008.
57. Masuko K, Rubin E, Popper H. Proliferation of bile ducts in cirrhosis. Arch Pathology. 1964;78:421-31.
58. Францев ДЮ, Сергеева ОН, Долгушин БИ. Лечение гилюсной холангиокарциномы. Современное состояние вопроса. Сибирский онкологический журнал. 2019;18(1):103-15. [Frantsev DY, Sergeeva ON, Dolgushin BI. Therapy for hilar cholangiocarcinoma. Siberian Journal of Oncology. 2019;18(1):103-15. (In Russ.)]. DOI: 10.21294/1814-4861-2019-18-1-103-115.
59. Lim JH, Park CK. Pathology of cholangiocarcinoma. Abdominal Imaging. 2004;29(5):540-7. DOI:10.1007/s00261-004-0187-2.
60. Chen TS, Chen PS. Understanding the Liver: a History. Westport, CT: Greenwood Press; 1984.
61. Javitt NB. History of hepatic bile formation: old problems, new approaches. Adv Physiol Educ. 2014;38(4):279-85. DOI: 10.1152/advan.00076.2014.
62. Meltzer A. Samuel James Meltzer, M.D. March 22, 1851–November 7, 1920 (44469B). Proc Soc Exper Biol Medicine. 2000;223(2):114-7.
63. Choudhuri G, Agarwal DK, Saraswat VA, Negi TS, Saxena R, Kapoor VK. Is duodenal bile representative of gallbladder bile? A comparative study. Scand J Gastroenterol. 1993;28(10):920-3.

64. Boyer JL, Bloomer JR. Canalicular bile secretion in man. Studies utilizing the biliary clearance of (^{14}C)mannitol. J Clin Invest. 1974;54(4):773-81. DOI: 10.1172/JCI107817.
65. Gonoi W, Akahane M, Watanabe Y, Isono S, Maeda E, Hagiwara K, et al. Visualization of bile movement using MRI spin-labeling technique: preliminary results. Am J Roentgenology. 2013;201(1):133-41. DOI: 10.2214/AJR.12.8928.
66. Strazzabosco M, Fabris L. Functional anatomy of normal bile ducts. Anat Rec (Hoboken). 2008;291(6):653-60. DOI: 10.1002/ar.20664.
67. Erlinger S. Mechanisms of hepatic transport and bile secretion. Acta Gastro-Enterologica Belgica. 1996;59(2):159-62.
68. Базарнова МА. Руководство по клинической лабораторной диагностике. Киев. 1981. [Bazarnova MA. Guidance on clinical laboratory diagnostics. Kiev. 1981. (In Russ.)].
69. Скуя НА. Заболевания поджелудочной железы. 1986. [Skuya NA. Diseases of the pancreas. 1986. (In Russ.)].
70. Кост ЕА. Справочник по клиническим лабораторным методам исследования. М. 1975. [Kost EA. Handbook of Clinical Laboratory Methods of Investigation. 1975. (In Russ.)].
71. Халилов ХМ, Кочнев ОС, Биряльцев ВН, Минабутдинов РМ. Физико-химические параметры желчи при хирургическом и эндоскопическом лечении острого холецистита. Харьков. 1991. [Khalilov KM, Kochnev OS, Biryaltsev VN, Minabutdinov RM. Physico-chemical parameters of bile in surgical and endoscopic treatment of acute cholecystitis. 1991. (In Russ.)].
72. Doty JE, Pitt HA, Kuchenbecker SL, Porter-Fink V, DenBesten LW. Role of gallbladder mucus in the pathogenesis of cholesterol gallstones. Am J Surg. 1983;145(1):54-61.
73. Gottschalk M, Lochner A. Behavior of postoperative viscosity of bile fluid from T-drainage. A contribution to cholelithogenesis. Gastroenterologisches Journal. 1990;50(2):65-7.
74. Кучумов АГ. Биомеханическая модель течения желчи в билиарной системе. Российский журнал биомеханики. 2019;23(2):267–92. [Kuchumov AG. Biomechanical model of bile flow in the biliary system. Russian Journal of Biomechanics. 2019;23(2):267-92. (In Russ.)]. DOI: 10.15593/RZhBiomeh/2019.2.09.
75. Kuchumov AG, Gilev V, Popov V, Samartsev V, Gavrilov V. Non-Newtonian flow of pathological bile in the biliary system: experimental investigation and CFD simulations. Korea-Australia Rheology Journal. 2014;26(1):81-90. DOI: 10.1007/s13367-014-0009-1.
76. Al-Atabi M, Chin SB, Luo XY. Experimental investigation of the flow of bile in patient specific cystic duct models. J Biomech Eng. 2010;132(4):041003. DOI: 10.1115/1.4001043.
77. Agarwal S, Singh SP. An Analysis of the effect of the peripheral viscosity on bile flow characteristics through cystic duct with stone: Study of two-layer model with squeezing. Internat J Eng Trends Technol (IJETT). 2016;32(7):309-14.
78. Ooi RC, Luo XY, Chin SB, Johnson AG, Bird NC. The flow of bile in the human cystic duct. J Biomechanics. 2004;37(12):1913-22. DOI: 10.1016/j.jbiomech.2004.02.029.
79. Beuers U, Hohenester S, de Buy Wenniger LJM, Kremer AE, Jansen PLM, Elferink RPJO. The biliary HCO_3^- umbrella: A unifying hypothesis on pathogenetic and therapeutic aspects of fibrosing cholangiopathies. Hepatology (Baltimore, Md). 2010;52(4):1489-96. DOI: 10.1002/hep.23810.
80. Banales JM, Huebert RC, Karlsen T, Strazzabosco M, LaRusso NF, Gores GJ. Cholangiocyte pathobiology. Nature Reviews Gastroenterology & Hepatology. 2019;16(5):269-81. DOI: 10.1038/s41575-019-0125-y.
81. Deutschmann K, Reich M, Klindt C, Dröge C, Spomer L, Häussinger D, et al. Bile acid receptors in the biliary tree: TGR5 in physiology and disease. Biochimica et Biophysica Acta (BBA) — Molecular Basis of Disease. 2018;1864(4,Part B):1319-25. DOI: 10.1016/j.bbadis.2017.08.02.
82. Beuers U, Maroni L, Elferink RO. The biliary HCO_3^- umbrella: experimental evidence revisited. Current Opinion in Gastroenterology. 2012;28(3):253-7. DOI: 10.1097/MOG.0b013e328352aab2.
83. Щербинина М. Заболевания печени с холестатическим синдромом, болезни желчного пузыря и урсодезоксихолевая кислота: новые акценты. Сучасна гастроентерологія. 2016(2):78-86. [Shcherbinina MB. Liver disease with cholestatic syndrome, gallbladder disease and ursodeoxycholic acid: new accents. Modern Gastroenterology. 2016(2):78-86. (In Ukr.)].
84. Saito K, Nakanuma Y. Lactoferrin and lysozyme in the intrahepatic bile duct of normal livers and hepatolithiasis. An immunohistochemical study. J Hepatol. 1992;15(1-2):147-53.
85. Igarashi S, Sato Y, Ren XS, Harada K, Sasaki M, Nakanuma Y. Participation of peribiliary glands in biliary tract pathophysiologies. World J Hepatol. 2013;5(8):425-32. DOI: 10.4254/wjh.v5.i8.425.
86. Cardinale V, Wang Y, Carpino G, Cui CB, Gatto M, Rossi M, et al. Multipotent stem/progenitor cells in human biliary tree give rise to hepatocytes, cholangiocytes, and pancreatic islets. Hepatology (Baltimore, Md). 2011;54(6):2159-72. DOI: 10.1002/hep.24590.
87. Carpino G, Cardinale V, Onori P, Franchitto A, Berloco PB, Rossi M, et al. Biliary tree stem/progenitor cells in glands of extrahepatic and

intraheptic bile ducts: an anatomical *in situ* study yielding evidence of maturational lineages. J Anat. 2012;220(2):186-99. DOI: 10.1111/j.1469-7580.2011.01462.x.

88. Semeraro R, Carpino G, Cardinale V, Onori P, Gentile R, Cantafora A, et al. Multipotent stem/progenitor cells in the human foetal biliary tree. J Hepatology. 2012;57(5):987-94. DOI: 10.13128/IJAE-8706.

Вклад авторов

Шориков М.А., Сергеева О.Н. — разработка концепции научной работы, сбор и статистическая обработка данных, составление черновика рукописи.

Лаптева М.Г., Перегудов Н.А. — сбор и статистическая обработка данных, составление черновика рукописи.

Долгушин Б.И. — анализ научной работы, критический пересмотр с внесением ценного интеллектуального содержания.

Contributions

Shorikov M.A., Sergeeva O.N. — development of the concept of scientific work, collection and statistical processing of data, drafting of the manuscript

Lapteva M.G., Peregudov N.A. — collection and statistical processing of data, drafting of the manuscript

Dolgushin B.I. — analysis of scientific work, critical revision with the introduction of valuable intellectual content.

Конфликт интересов. Авторы заявляют об отсутствии конфликта интересов.

Conflict of interests. Not declared.

Финансирование. Исследование проведено без спонсорской поддержки.

Financing. The study had no sponsorship.

Сведения об авторах

Шориков Максим Андреевич — врач-рентгенолог отделения рентгенодиагностического НМИЦ онкологии им. Н.Н. Блохина Минздрава России.

Сергеева Ольга Николаевна — кандидат медицинских наук, старший научный сотрудник лаборатории интервенционной радиологии, врач-рентгенолог отделения рентгенодиагностического НМИЦ онкологии им. Н.Н. Блохина Минздрава России.

Лаптева Мария Георгиевна — аспирант, врач-рентгенолог отделения рентгенодиагностического НМИЦ онкологии им. Н.Н. Блохина Минздрава России.

Перегудов Николай Александрович — врач-ординатор отделения рентгенэндоваскулярных методов диагностики и лечения НМИЦ онкологии им. Н.Н. Блохина Минздрава России.

Долгушин Борис Иванович — доктор медицинских наук, профессор, академик РАН, директор НИИ клинической и экспериментальной радиологии НМИЦ онкологии им. Н.Н. Блохина Минздрава России.

Proximal Extrahepatic Bile Ducts: Comprehensive Review

M.A. Shorikov, O.N. Sergeeva, M.G. Lapteva, N.A. Peregudov, B.I. Dolgushin

N.N. Blokhin National Medical Research Center of Oncology;
24 Kashirskoye Highway, Moscow, Russia 115478;
E-mail: mshorikov@gmail.com

Abstract

Proximal extrahepatic bile ducts are the biliary tree segment within formal boundaries from cystic duct-common hepatic duct junction to sectoral hepatic ducts. Despite being a focus of attention of diagnostic and interventional radiologists, endoscopists, hepatobiliary surgeons and transplantologists they weren't comprehensively described in available papers. The majority of the authors regard bile duct confluence as a group of merging primitively arranged tubes providing bile flow. The information on the proximal extrahepatic bile duct embryonal development, variant anatomy, innervation, arterial, venous and lymphatic supply is too general and not detailed. The present review brought together and systemized exiting to the date data on anatomy and function of this biliary tract portion. Unique, different from the majority of hollow organs organization of the proximal extrahepatic bile duct adapts them to the flow of the bile, i.e. viscous aggressive due to pH about 8.0 and detergents fluid, under higher wall pressure than in other parts of biliary tree.

Key words: *bile ducts, anatomy, diagnostics, bile duct confluence, structure, bile*

For citation: Shorikov MA, Sergeeva ON, Lapteva MG, Peregudov NA, Dolgushin BI. Proximal Extrahepatic Bile Ducts: Comprehensive Review. Journal of Oncology: Diagnostic Radiology and Radiotherapy. 2021;4(1):74-93. (In Russ.)

DOI: 10.37174/2587-7593-2021-4-1-74-93

Information about the authors:

Shorikov M.A. http://orcid.org/0000-0003-3813-5608.
Sergeeva O.N. http://orcid.org/0000-0002-0927-6885.
Lapteva M.G. http://orcid.org/0000-0003-2412-1299.
Peregudov N.A. http://orcid.org/0000-0002-6965-8236.
Dolgushin B.I. http://orcid.org/ 0000-0001-7185-7165.