ЛУЧЕВАЯ ДИАГНОСТИКА ИММУНОТЕРАПЕВТИЧЕСКИХ ОСЛОЖНЕНИЙ

Е.И. Зяблова, Л.Н. Нефедова, В.А. Порханов

НИИ Краевая клиническая больница № 1 им. проф. С. В. Очаповского;
Россия, 350086, Краснодар, ул. 1 Мая, 167

Контакты: Зяблова Елена Игоревна, elenazyablova@inbox.ru

Реферат

В настоящее время иммунотерапия с успехом используются для лечения множественных злокачественных заболеваний, особенно на поздних стадиях метастазирования, которые до недавнего времени плохо поддавались лечению на основе стандартных протоколов. Положительные терапевтические эффекты иммунотерапии были продемонстрированы при лечении многих распространённых видов онкозаболеваний. Однако несмотря на выраженный положительный эффект у части пациентов, иммунотерапия может демонстрировать нетипичные формы ответа. Для постановки точного диагноза необходимо знать лучевые особенности иммунотерапевтических осложнений (irAE), в частности, таких как иммунотерапевтический пневмонит, колит, гипофизит, гепатит и миозит. Ранняя идентификация и соответствующее лечение irAE может улучшить исход пациента.

Ключевые слова: *онкология, иммунотерапия, осложнения, МРТ, КТ*

Для цитирования: Зяблова Е.И., Нефедова Л.Н., Порханов В.А. Лучевая диагностика иммунотерапевтических осложнений. Онкологический журнал: лучевая диагностика, лучевая терапия. 2020;3(3):44-53. DOI: 10.37174/2587-7593-2020-3-3-44-53

Введение

Иммунотерапевтические осложнения (irAE) существенно отличаются от побочных эффектов цитотоксических агентов или таргетной терапии.

В irAE может быть вовлечено большое количество органов и тканей: кожа и слизистые оболочки, кишечник, легкие, печень, железы (щитовидная железа, гипофиз, надпочечники), почки, глаза, центральная нервная система, кровь, мышцы и кости [1]. Согласно литературным данным, заболеваемость irAE колеблется между 26 % при использовании препаратов анти-PD-1 и 13,7 % при использовании анти-PD-L1 [2]. Наиболее распространенными irAEs, визуализация которых обязательна, являются колит (частота 7–17 %) и гипофизит (4–11 %), а также пневмонит (3–6 %).

Так как иммунотерапия с помощью ингибиторов иммунной контрольной точки (ICI) только недавно была введена в клиническую практику, рентгенологи не знакомы с рентгенологическими признаками irAE, однако о наличии этих нежелательных явлений и их рентгенологических особенностях следует знать, чтобы своевременно поставить диагноз и своевременно назначить соответствующее лечение [3, 4]. Таким образом, в сложившейся ситуации рентгенологи становятся все более вовлеченными и являются ключевыми участниками лечения больных раком.

Рассмотрим клинические и рентгенологические признаки наиболее значимых irAE в соответствии с существующей литературой по клиническим и визуализирующим результатам для irAE, индуцированных принятыми в настоящее время препаратами как в виде монотерапии, так и в комбинации.

Лучевая диагностика иммуноопосредованного колита

Колит обычно возникает через 6–7 нед после начала лечения анти-CTLA-4 моноклональными антителами, и, как правило, колоректальное поражение является диффузным [1, 5]. В исследовании Tirumani

S.H. et a проанализировали данные 162 пациентов с меланомой, получавших ипилимумаб, и обнаружили рентгенологически выраженный колит у 28 (19 %) со средним временем начала заболевания 1,9 мес. Среди наиболее частых клинических проявлений были диарея, боль в животе, рвота, лихорадка, эндоскопические признаки воспаления толстой кишки, иногда — бессимптомное течение. По данным этих авторов, менее 1 % пациентов имеют угрожающие жизни осложнения, такие как перфорация и кровотечение [6].

Характерные КТ-признаки: утолщение стенки кишечника, контрастное усиление слизистой оболочки и заполнение жидкостью толстой кишки [7]. Редко колит может привести к перфорации, которую легко обнаружить при простой рентгенографии или КТ без контрастирования [8].

Существует две разные модели колита по данным КТ:

1. Диффузный колит:

- диффузное утолщение стенки толстой кишки;
- накопление контраста слизистой оболочкой;
- уплотнение, утолщение брыжеечных сосудов (ранний признак!).

2. Сегментарный колит:

- сегментарное утолщение стенки толстой кишки;
- отек и уплотнение параколитической клетчатки;
- накопление контраста слизистой оболочкой;
- уплотнение, утолщение брыжеечных сосудов;
- сегментарный колит, связанный с дивертикулезом.

Необходимо также помнить, что колит, обусловленный ипилимумабом, при КТ может проявляться пневматозом или отеком кишечника и симптомом мишени. Примеры иммуноопосредованного колита представлены на рис. 1 и 2.

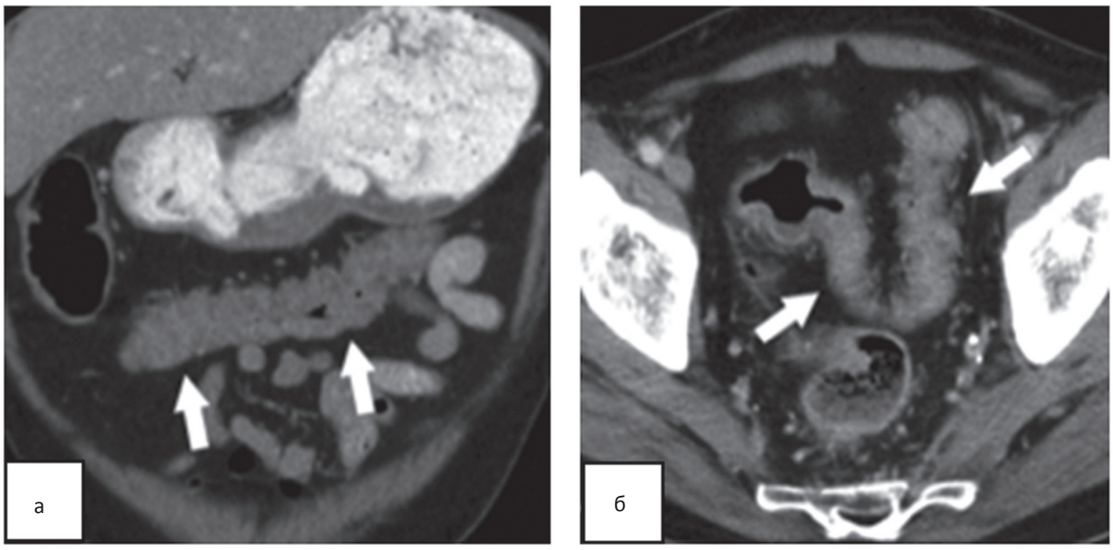

Рис. 1. Колит у 58-летнего мужчины, у которого диарея появилась через 9 нед после начала лечения меланомы ипилимумабом. Корональнй (а) и аксиальный (б) срезы брюшной полости и брюшной полости с контрастированием демонстрируют утолщение стенки поперечной ободочной кишки (стрелки на (а)) и сигмовидной ободочной кишки (стрелки на (б)). Колит рассосался после прекращения терапии ипимумумабом и после лечения кортикостероидами [9]

Fig.1. Colitis in a 58-year-old man whose diarrhea appeared 9 weeks after starting treatment of melanoma with ipilimumab. Coronal (a) and axial (b) tomography of the abdominal cavity and abdominal cavity with contrast show a thickening of the wall of the transverse colon (arrows on a) and the sigmoid colon (arrows on b). Colitis disappeared when therapy with after discontinuation of ipimumumab and after treatment with corticosteroids [9]

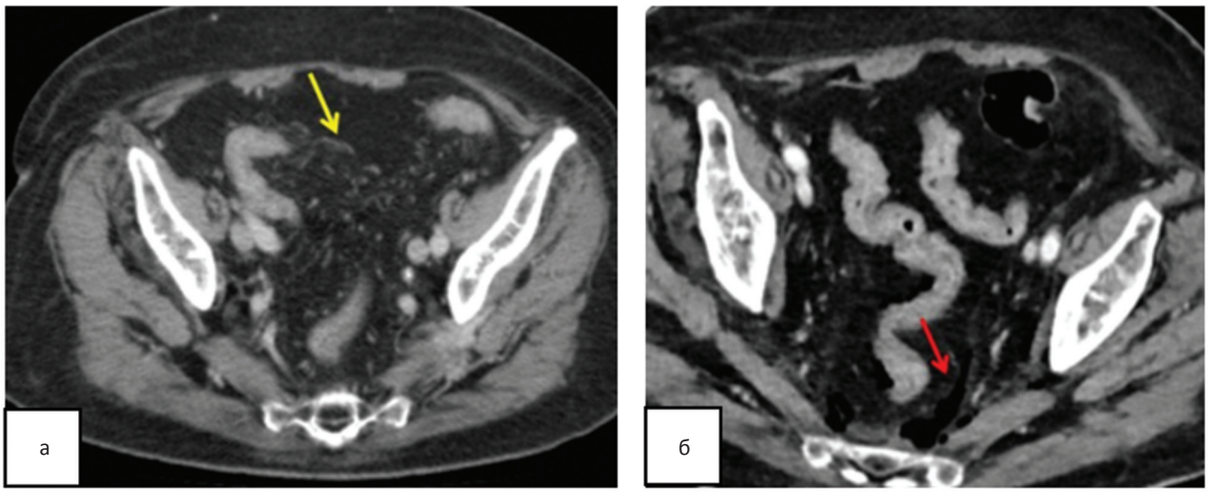

Рис. 2. Колит у мужчины 54 лет с метастатической меланомой, который сначала лечился ипилимумабом, а затем пембролизумабом. КТ, проведенная после третьей дозы пембролизумаба (а), показывает уплотнение брыжеечных сосудов (желтая стрелка); КТ, проведенная через два месяца (б), демонстрирует свободный внутрибрюшинный воздух (красная стрелка) из-за перфорации кишечника [9]

Fig. 2. Colitis in a 54-year-old man with metastatic melanoma, which was first treated with ipilimumab and then pembrolizumab. A computer tomography scanning performed after the third dose of pembrolizumab (a) shows induration of mesenteric vessels (yellow arrow); A computer tomography scanning performed two months later (b) shows free intraperitoneal air (red arrow) due to intestinal perforation [9]

Дифференциальный диагноз проводится с болезнью Крона, язвенным колитом, инфекционным колитом и псевдомембранозным колитом.

Лучевая диагностика гипофизита

Гипофизит в среднем возникает через 9 нед от начала терапии. Распространен в 2–4 % случаев, чаще при использовании ипилимумаба.

Пациенты с гипофизитом в результате использования моноклональных антител анти-CTLA-4 имеют различные неспецифические симптомы, в частности головную боль и усталость, у них развивается передний гипопитуитаризм, сохраняющийся при последующем наблюдении, гипотиреоз, гипогонадизм и гипокортизолизм.

Согласно анализу особенностей гипофизита, у пациентов с метастатической меланомой, получавших ипилимумаб, среднее время появления этого осложнения составляет 8,4 нед от начала иммунотерапии до постановки диагноза [10]. Эта группа исследования включала 154 взрослых, с гипофизитом, диагностированным у 17. Пациенты чаще всего имели головную боль и усталость, у всех развился передний гипопитуитаризм, при этом у большинства был выявлен множественный гормональный дефицит. В большинстве случаев гипопитуитаризм сохранялся при длительном наблюдении. При МРТ у всех определялось диффузное увеличение гипофиза, без компрессии зрительного перекреста. Утолщение ножки гипофиза наблюдалось в 10 из 17 случаев. Постконтрастные изображения демонстрировали как гомогенное, так и гетерогенное контрастирование гипофиза. Эти данные соответствуют более ранним сообщениям о случаях гипофизита, вызванного ипилимумабом [11]. У восьми из этих пациентов увеличение гипофиза можно было наблюдать ретроспективно при МРТ за несколько недель до постановки клинического диагноза. У всех пациентов с последующей МРТ-визуализацией, выполненной в течение 40 дней с момента постановки диагноза, после начала лечения глюкокорти-

коидом отмечалось обратное уменьшение гипофиза. Пример гипофизита, вызванного ипилимумабом, представлен на рис. 3.

Дифференциальный диагноз следует проводить с аденомой гипофиза, метастазами в гипофиз и лимфоцитарным гипофизитом.

Лучевая диагностика визуализации постиммунотерапевтического пневмонита

Пневмонит встречается у 2–6 % пациентов, получавших анти-PD-1 / PDL-1 или CTLA-4 антитела [12]. По данным Nishino et al [13], среднее время развития пневмонита составляет 2,8 мес (диапазон 9 сут — 19,2 мес), но в некоторых случаях рецидивирующий пневмонит («вспышка пневмонита») диагностировался спустя месяцы после успешного стероидного лечения irAE, с или без повторного лечения с ранее прекращенной иммунотерапией.

В фазе 3 клинических испытаний, по данным различных авторов, пневмонит отмечался у 2–6 % пациентов, получавших либо ниволумаб, либо пембролизумаб по поводу прогрессирующей меланомы, почечно-клеточного рака или немелкоклеточного рака легких (НМРЛ); в этих исследованиях частота тяжелого или угрожающего жизни пневмонита составляла 1–3 % [14–19].

На КТ-изображениях пневмонит проявляется в виде участков «матового стекла», уплотнения, бронхоэктазов, утолщения междольковых перегородок и центролобулярных узелков [20]. Иногда можно увидеть утолщение междолькового интерстиция по типу «булыжной мостовой» (“crazy-paving” sign), с диффузным или локализованным поражением легких.

Недавно у пациентов с пневмонитом, вызванным ниволумабом [13], были выявлены четыре модели КТ-проявлений: криптогенная организующаяся пневмония (КОП) у 65 % пациентов, неспецифическая интерстициальная пневмония (НСИП) у 15 %, гиперчувствительный пневмонит (ГП) — у 10 % и острая интерстициальная пневмония (ОИП) / острый респираторный дистресс-синдром (ОРДС) у 10 % [21].

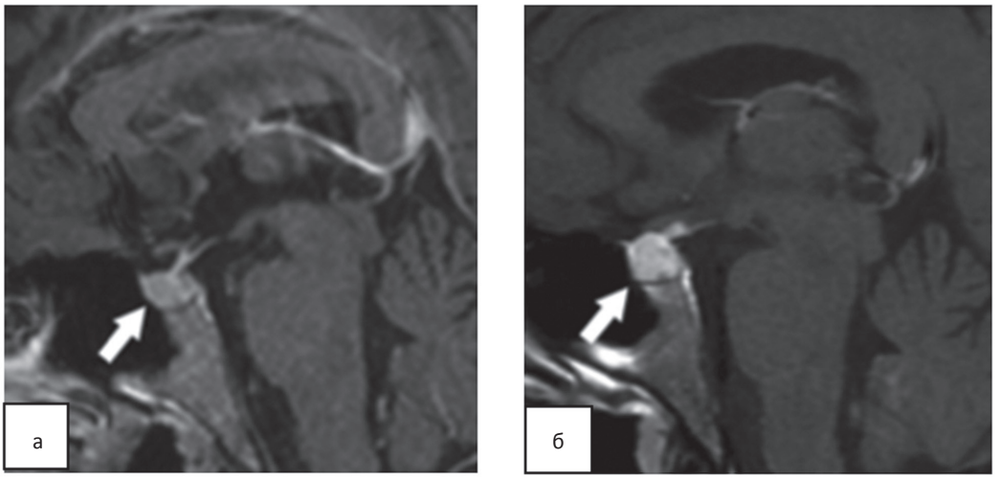

Рис. 3. Гипофизит, возникший после терапии ингибиторами контрольной точки иммунитета, у 47-летней женщины с головной болью через 2 нед после начала терапии меланомой ипилимумаба. Сагиттальные постконтрастные T_1-взвешенные МРТ-изображения гипофиза (стрелка) демонстрируют нормальный внешний вид до начала терапии ипилимумабом (а) и диффузное увеличение через 2 нед после лечения (б) [9]

Fig. 3. Hypophysitis that occurred after therapy with immune checkpoint inhibitors in a 47-year-old woman with headache 2 weeks later when the treatment with ipilimumab melanoma was started. Sagittal post-contrast T_1-weighted pituitary MR images (arrow) show a normal appearance before starting the therapy with ipilimumab (a) and diffuse enlargement 2 weeks after treatment (b) [9]

Имеют место следующие КТ-признаки пневмонита у пациентов, получающих иммунотерапию.

1. Наиболее часто встречается пневмонит по типу КОП, в этом случае визуализируются участки по типу «матового стекла» и очаги консолидации субплевральной и перибронхиальной локализации или «лоскутные одеяла», иногда сопровождаемые признаком обратного «гало» (рис. 4).

2. Вторая по распространенности КТ-картина пневмонита по типу НСИП. На КТ-изображениях проявляется в виде двусторонних участков по типу «матового стекла», возможны ретикулярные изменения и тракционные бронхоэктазы. Изменения по типу «сотового легкого» минимальны или отсутствуют в базальной локализации с субплевральным сохранением структур (рис. 5).

3. ГП: центрилобулярные узелки и воздушные ловушки с преобладанием в верхней доле.

4. ОИП / ОРДС: пятнистые двусторонние уплотнения по типу «матового стекла» с консолидацией — симптом «булыжной мостовой»; преобладание изменений в переднезаднем и краниокаудальном направлении; терминальная стадия заболевания — фиброз легких, характеризующийся формированием «сотового легкого» и бронхоэктазами (рис. 6).

Дифференциальный диагноз следует проводить с бактериальной пневмонией, лекарственным пневмонитом и лучевым пневмонитом.

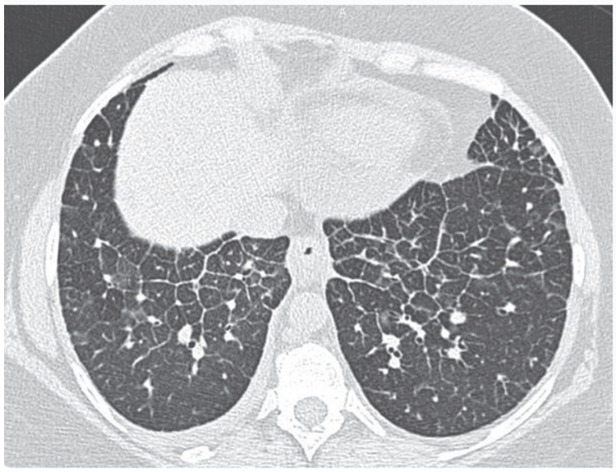

Рис. 4. Пациентка 42 лет с НМРЛ, лечение ниволумабом. На аксиальном КТ-срезе грудной клетки определяется чередование утолщения междольковых перегородок с участками по типу «матового стекла» в нижних долях — признак «булыжной мостовой». Немелкоклеточный рак легкого [12]

Fig. 4. A 42-year-old female patient with NSCLC treated with nivolumab. On the axial CT section of the chest, the alternation of thickening of the interlobular septa with areas of Ground glass opacity in the lower lobes is determined — a crazy-paving sign. Non-small cell lung cancer [12]

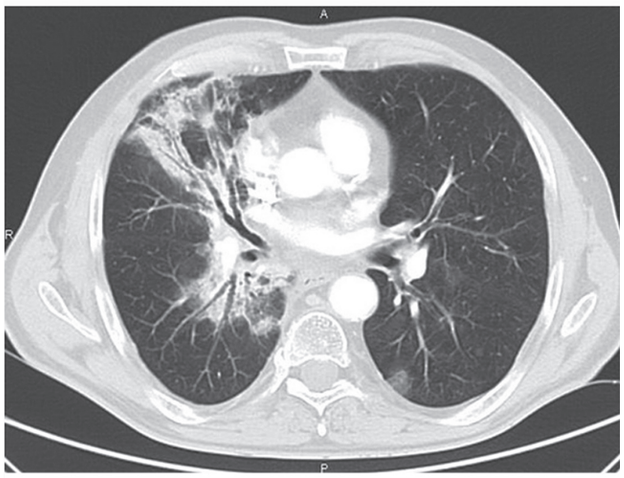

Рис. 5. Мужчина 64 лет с НМРЛ, лечение пембролизумабом. На аксиальном КТ-срезе грудной клетки имеются признаки пневмонита, характеризующиеся участками перибронхиальной консолидации в правом легком в сочетании с двусторонними изменениями по типу «матового стекла» [12]

Fig. 5. A 64-year-old man with NSCLC, was treated with pembrolizumab. On the axial CT section of the chest there are signs of pneumonitis, characterized by areas of peribronchial consolidation in the right lung in combination with bilateral changes of ground glass opacity [12]

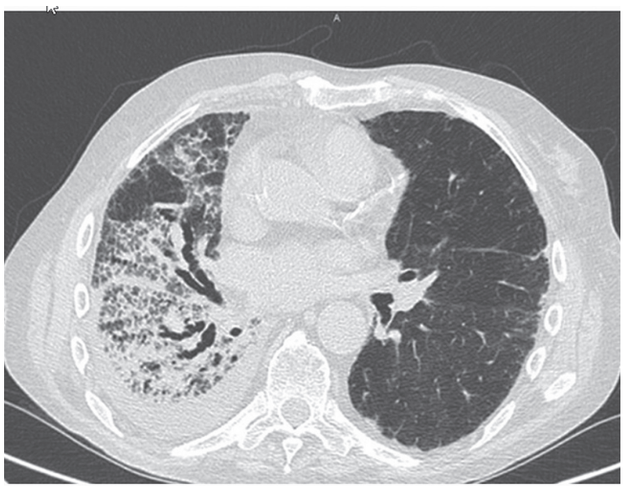

Рис. 6. Мужчина 78 лет с НМРЛ, лечение ниволумабом. На КТ-изображении среза грудной клетки — пневмонит, характеризующийся фиброзом, тракционными бронхоэктазами, изменениями по типу «сотового легкого» в правом легком. Минимальные субплевральные изменения в левом легком

Fig. 6. A 78-year-old man with NSCLC was treated with nivolumab. On a chest CT scan pneumonitis is determined, characterized by fibrosis, traction bronchiectasis, changes according to pattern of honeycomb lung in the right lung. There are minimal subpleural changes in the left lung

Лучевая дигностика саркоидоподобного гранулематоза

Саркоидоподобный постиммунотерапевтический гранулематоз распространен в 5–7 % случаев, чаще встречается при меланоме, среднее время 24 нед после начала терапии.

Места, наиболее часто поражаемые саркоидозом: легкие, внутригрудные лимфатические узлы и / или кожа. Эти узлы нельзя отличить от узловых метастазов, но при ответной реакции на других участках их распределение напоминает распределение саркоидоза. Они могут спонтанно регрессировать, поэтому лечение не следует прекращать.

Клинические аспекты: обычно протекает бессимптомно; могут присутствовать неспецифические поражения кожи по типу эритемы, может быть триада увеита, паротита и лихорадки.

На КТ-изображениях: небольшие узелки, сходные по размеру, распределение — перибронхиально, периваскулярно, в основном в верхних долях, симметричная лимфаденопатия средостения (рис. 7).

Дифференциальный диагноз: метастатическая лимфаденопатия и метастазы в легкие [22].

Лучевая диагностика постиммунотерапевтического гепатита и миозита

Гепатит и миозит — незначительные и редкие irAE. Среднее время — через 6–14 нед после начала терапии.

Пациенты с иммунным гепатитом бессимптомны и имеют аномальные результаты лабораторных исследований: бессимптомное повышение ALT, AST и общего билирубина имеет распространенность 5–10 % при монотерапии и 25–30 % при комбинированной терапии (например, ипилимумаб + ниволумаб); иногда жар, быстрая утомляемость, желтуха и изменение цвета стула.

КТ, МРТ при гепатите: гепатомегалия, перипортальный отек (рис. 8), перипортальная лимфаденопатия, перипортальная T_2-гиперинтенсивность, снижение плотности паренхимы печени (пониженная плотность может скрывать метастазы в печени, а новые участки пониженной плотности могут имитировать метастазы) [1, 5].

Дифференциальный диагноз: вирусный гепатит, алкогольная болезнь печени и идиопатический аутоиммунный гепатит. Для постановки диагноза аутоиммунного гепатита необходима биопсия печени [23].

Миозит — на КТ-изображении с контрастированием могут выявляться внутримышечные участки накопления контраста в виде узлов, которые при ПЭТ / КТ демонстрируют внутримышечное накопление РФП: эти результаты коррелируют с миозитом, вызванным лекарственными препаратами [24].

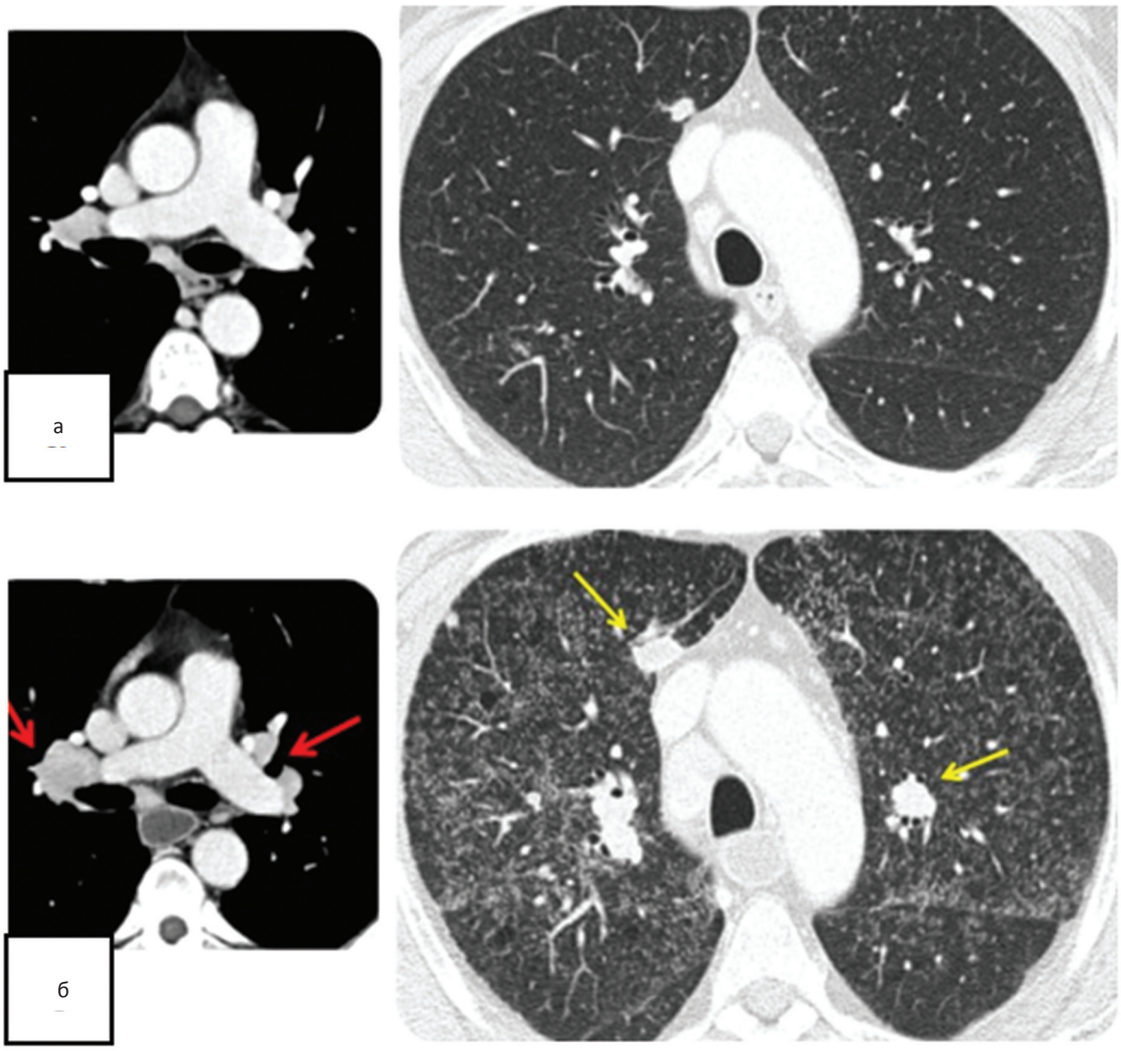

Рис. 7. Саркоидоподобный гранулематоз у мужчины 48 лет с метастатической меланомой. КТ была выполнена до начала приема пембролизумаба (а) и через два месяца (б). На последнем появились диссеминированные небольшие узелки, схожие по размеру, увеличение лимфатических узлов средостения и прогрессирование заболевания — метастазы (желтая стрелка) [9]

Fig. 7. Sarcoid-like granulomatosis in a 48-year-old man with metastatic melanoma. A CT scan was performed before taking pembrolizumab (a) and two months later (b). In the last scan disseminated small nodules appeared, similar in size, there is an increase in the mediastinum lymphnodes and the progression of the disease — metastases (yellow arrow) [9]

Заключение

Иммунные ингибиторы контрольной точки представляют новый класс агентов, использование которых позволило продемонстрировать впечатляющие успехи в лечении распространенного рака. Они широко используются для лечения опухолей ряда типов, и показания к их клиническому применению быстро расширяются. Чтобы внести вклад в текущую помощь больным раком, рентгенологи должны быть осведомлены о типе реакции атипичной опухоли и общих побочных явлениях, наблюдаемых при старении пациентов, проходящих лечение этими лекарствами нового класса.

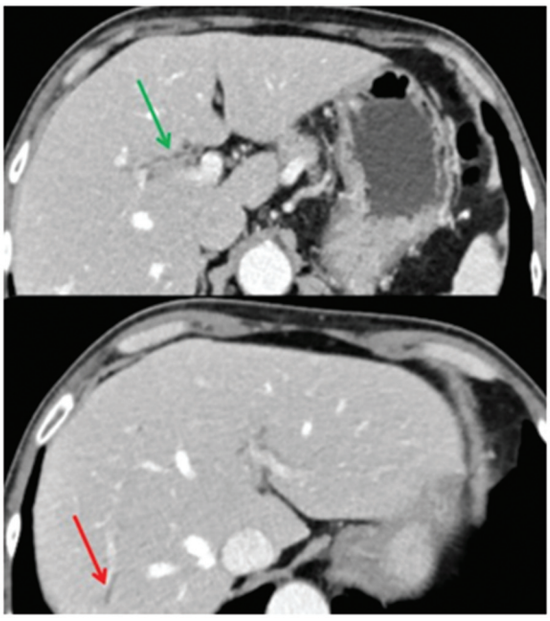

Рис. 8. Холангит у 69-летней женщины с метастатической меланомой, получавшей ипилимумаб + пембролизумаб. КТ-изображение показывает умеренное утолщение стенок и усиление контрастности правого печеночного протока (зеленая стрелка) и умеренно расширенного внутрипеченочного желчного протока (красная стрелка) [9]

Fig. 8. Cholangitis in a 69-year-old woman with metastatic melanoma who received ipilimumab with pembrolizumab. A CT image shows a moderate thickening of the walls and an increase in the contrast of the right hepatic duct (green arrow) and the moderately expanded intrahepatic bile duct (red arrow) [9]

Большинство irAE обычно бывают легкими или умеренными, и большинство из них легко изменить, остановив введение препарата и начав лечение кортикостероидами. Заметными исключениями из этого являются эндокринопатии, такие как гипофизит, дисфункция щитовидной железы и недостаточность надпочечников, которые обычно необратимы [25]. Более тяжелые и опасные для жизни события требуют госпитализации и возможного поступления в отделение интенсивной терапии.

Чтобы ускорить соответствующее лечение и чтобы более легкие проявления не становились потенциально опасными для жизни, рентгенолог должен знать и сообщать об irAE членам клинической команды, которые могут не знать о побочных эффектах ингибиторов иммунной контрольной точки. Ранняя идентификация и соответствующее лечение irAE может улучшить исход пациента [12].

Список литературы / References

1. Michot JM, Bigenwald C, Champiat S, et al. Immune-related adverse events with immune checkpoint blockade: a comprehensive review. Eur J Cancer. 2016;54:139-48. DOI: 10.1016/j.ejca.2015.11.016.
2. El Osta B, Hu F, Sadek R, et al. Not all immune-checkpoint inhibitors are created equal: Meta-analysis and systematic review of immune-related adverse events in cancer trials. Crit Rev Oncol Hematol. 2017;119:1-12. DOI: 10.1016/j.critrevonc.2017.09.002.
3. Nagai H, Muto M. Optimal management of immune-related adverse events resulting from treatment with immune checkpoint inhibitors: a review and update. Int J Clin Oncol. 2018;23:410-20. DOI: 10.1007/s10147-018-1259-6.
4. Borghaei H, Paz-Ares L, Horn L, et al. Nivolumab versus Docetaxel in Advanced Nonsquamous Non-Small-Cell Lung Cancer. N Engl J Med. 2015;373:1627-39. DOI: 10.1056/NEJMoa1507643.
5. Wang GX, Kurra V, Gainor JF, et al. Immune Checkpoint Inhibitor Cancer Therapy: Spectrum of Imaging Findings. RadioGraphics. 2017;37:2132-44. DOI: 10.1148/rg.2017170085.
6. Tirumani SH, Ramaiya NH, Keraliya A, et al. Radiographic profiling of immune-related adverse events in advanced melanoma patients treated with ipilimumab. Cancer Immunol Res. 2015;3(10):1185-92. DOI: 10.1158/2326-6066.CIR-15-0102
7. Topalian SL, Hodi FS, Brahmer JR, et al. Safety, activity, and immune correlates of anti–PD-1 antibody in cancer. N Engl J Med. 2012;366(26):2443-54. DOI:
8. Brahmer J, Reckamp KL, Baas P, et al. Nivolumab versus docetaxel in advanced squamous-cell non–small-cell lung cancer. N Engl J Med. 2015;373(2):123-35. DOI: 10.1056/NEJMoa1504627
9. Vani V, Maglia C, Giannetto G, Pusceddu L, Timpani A, Doronzio VM, et al. Checkpoint inhibitor related adverse events: what the radiologist should be aware of. DOI: 10.26044/ecr2019/C-1319.
10. Faje AT, Sullivan R, Lawrence D, et al. Ipilimumab-induced hypophysitis: a detailed longitudinal analysis in a large cohort of patients with metastatic melanoma. J Clin Endocrinol Metab. 2014;99(11):4078-85. DOI: 10.1210/jc.2014-2306.
11. Carpenter KJ, Murtagh RD, Lilienfeld H, Weber J, Murtagh FR. Ipilimumab-induced hypophysitis:

MR imaging findings. AJNR Am J Neuroradiol. 2009;30(9):1751-3. DOI: 10.3174/ajnr.A1623.
12. Calandri M, Solitro F, Angelino V, et al. The role of radiology in the evaluation of the immunotherapy efficacy. J Thorac Dis. 2018 May; 10(Suppl 13): S1438–S1446. DOI: 10.21037/jtd.2018.05.130.
13. Nishino M, Ramaiya NH, Awad MM, et al. PD-1 Inhibitor-Related Pneumonitis in Advanced Cancer Patients: Radiographic Patterns and Clinical Course. Clin Cancer Res. 2016;22:6051-60. DOI: 10.1158/1078-0432.CCR-16-1320.
14. Brahmer J, Reckamp KL, Baas P, et al. Nivolumab versus docetaxel in advanced squamous-cell non–small-cell lung cancer. N Engl J Med. 2015;373(2):123-35. DOI: 10.1056/NEJMoa1504627.
15. Borghaei H, Paz-Ares L, Horn L, et al. Nivolumab versus docetaxel in advanced nonsquamous non–small-cell lung cancer. N Engl J Med. 2015;373(17):1627-39. DOI: 10.1056/NEJMoa1507643.
16. Reck M, Rodríguez-Abreu D, Robinson AG, et al. Pembrolizumab versus chemotherapy for PD-L1–positive non–small-cell lung cancer. N Engl J Med. 2016;375(19):1823-33. DOI: 10.1056/NEJMoa1606774.
17. Motzer RJ, Escudier B, McDermott DF, et al. Nivolumab versus everolimus in advanced renal-cell carcinoma. N Engl J Med. 2015;373(19):1803-13. DOI: 10.1056/NEJMoa1510665.
18. Herbst RS, Baas P, Kim DW, et al. Pembrolizumab versus docetaxel for previously treated, PD-L1-positive, advanced non-small-cell lung cancer (KEYNOTE-010): a randomised controlled trial. Lancet. 2016;387(10027):1540-50. DOI: 10.1016/S0140-6736(15)01281-7.
19. Nishino M, Ramaiya NH, Awad MM, et al. PD-1 inhibitor-related pneumonitis in advanced cancer patients: radiographic patterns and clinical course. Clin Cancer Res. 2016;22(24):6051-60. DOI: 10.1158/1078-0432.CCR-16-1320.
20. Delaunay M, Cadranel J, Lusque A, et al. Immune-checkpoint inhibitors associated with interstitial lung disease in cancer patients. Eur Respir J. 2017;50:1700050. DOI: 10.1183/13993003.00050-2017.
21. Travis WD, Costabel U, Hansell DM, et al. An official American Thoracic Society/European Respiratory Society statement: update of the international multidisciplinary classification of the idiopathic interstitial pneumonias. Am J Respir Crit Care Med. 2013;188(6):733-48. DOI: 10.1164/rccm.201308-1483ST.
22. Tetzlaff MT, Nelson KC, Diab A, et al. Granulomatous/sarcoid-like lesions associated with checkpoint inhibitors: a marker of therapy response in a subset of melanoma patients. J ImmunoTher Cancer. 2018;6:14. DOI: 10.1186/s40425-018-0323-0.
23. Tirumani SH, Ramaiya NH, Keraliya A, et al. Radiographic profiling of immune-related adverse events in advanced melanoma patients treated with ipilimumab. Cancer Immunol Res. 2015;3(10):1185-92. DOI: 10.1158/2326-6066.CIR-15-0102.
24. Braschi-Amirfarzan M, Tirumani SH, Hodi FS, et al. Immune-Checkpoint Inhibitors in the Era of Precision Medicine: What Radiologists Should Know. Korean J Radiol. 2017;18:42. DOI: 10.3348/kjr.2017.18.1.42.
25. González-Rodríguez E, Rodríguez-Abreu D. Spanish Group for Cancer Immuno-Biotherapy (GETICA). Immune check-point inhibitors: review and management of endocrine adverse events. Oncologist. 2016;21(7):804-16. DOI: 10.1634/theoncologist.2015-0509.

Вклад авторов

Е.И. Зяблова, Л.Н. Нефедова, В.А. Порханов — концепция исследования; написание текста рукописи; сбор данных; критические замечания к тексту рукописи; редактирование текста рукописи.

Конфликт интересов. Авторы заявляют об отсутствии конфликта интересов.

Conflict of interests. Not declared.

Финансирование. Исследование проведено без спонсорской поддержки.

Financing. The study had no sponsorship.

Информированное согласие. Все пациенты подписали информированное согласие на публикацию своих данных.

Informed consent. All patients signed informed consent to participate in the study.

Сведения об авторах

Зяблова Елена Игоревна — заведующий рентгеновским отделением, НИИ Краевая клиническая больница № 1 им. проф. С.В. Очаповского, к.м.н., SPIN-код: 1618-0141;

Нефедова Любовь Николаевна — врач-онколог отделения онкологии, ГНИИ Краевая клиническая больница № 1 им. проф. С.В. Очаповского, e-mail: lnefedova@mail.ru;

Порханов Владимир Алексеевич — главный врач, НИИ Краевая клиническая больница № 1 им. проф. С.В. Очаповского, д.м.н., профессор, академик РАН, e-mail: vladimirporhanov@mail.ru.

DIAGNOSTIC RADIOLOGY

Radiological Imaging of Adverse Events to Immunotherapy

E.I. Zyablova, L.N. Nefedova, V.A. Porkhanov

Scientific Research Institute — Ochapovsky Regional Clinic Hospital No. 1,
167, 1st May, Krasnodar, Russia 350086

Abstract

At present, immunotherapy is successfully used for the treatment of multiple malignant diseases, especially in the late stages of metastatic tumors, which until now, were difficult to treat using standards protocols. Positive therapeutic effects of immunotherapy were demonstrated in treatment of many common oncological diseases. However, despite the expressed positive effect, in some patients immunotherapy can demonstrate non-typical forms of the answer. To establish accurate diagnosis it is necessary to know radiological manifestations of immune-related adverse events (irAE), mainly, immune-mediated pneumonitis, colitis, hypophysitis, hepatitis and myositis. Early identification and the corresponding treatment of irAE may improve patient's outcomes.

Key words: *oncology, immunotherapy, adverse eventrs, CT, MRI*

For citation: Zyablova EI, Nefedova LN, Porkhanov VA. Radiological Imaging of Adverse Events to Immunotherapy. Journal of Oncology: Diagnostic Radiology and Radiotherapy. 2020;3(3):44-53. (In Russ.)

DOI: 10.37174/2587-7593-2020-3-3-44-53

Information about the authors:

Zyablova E.I.: http://orcid.org/0000-0002-6845-5613
Nefedova L.N.: http://orcid.org/0000-0002-8328-6926
Porkhanov V.A.: http://orcid.org/0000-0003-0572-1395