Онкологический журнал. 2020. Том 3. № 3. С. 35–43

ОЦЕНКА ЭФФЕКТИВНОСТИ ЛЕЧЕНИЯ ЛИМФОМЫ С ПОРАЖЕНИЕМ ПЕРИФЕРИЧЕСКИХ ЛИМФАТИЧЕСКИХ УЗЛОВ С ИСПОЛЬЗОВАНИЕМ УЛЬТРАЗВУКОВОГО ИССЛЕДОВАНИЯ С КОНТРАСТНЫМ УСИЛЕНИЕМ

Е.В. Ковалева, Е.А. Гудилина, Т.Ю. Данзанова, Г.Т. Синюкова, Г.Ф. Аллахвердиева, П.И. Лепэдату

Национальный медицинский исследовательский центр онкологии им. Н.Н. Блохина Минздрава России; Россия, 115478, Москва, Каширское шоссе, 24

Контакты: Гудилина Елена Анатольевна goodilinaea@gmail.com

Реферат

Цель: Оценить возможности ультразвукового исследования с контрастным усилением (КУУЗИ) в оценке эффективности лечения больных со специфическим поражением периферических лимфатических узлов при лимфопролиферативном поражении.

Материал и методы: Для оценки возможностей КУУЗИ в оценке эффективности лечения проведено исследование 15 пациентам с поражением периферических лимфатических узлов при лимфоме в динамике до лечения и после 2–3 курсов химиотерапии с использованием контрастного препарата SonoVue® в объеме 4,8 мл. Результаты исследования проанализировали и сравнили с традиционными методиками УЗИ. Ультразвуковое исследование выполнено на аппаратах Siemens Acuson S2000 и Philips Affiniti 70, с использованием высокочастотных линейных датчиков от 5 до 12 МГц.

Результаты: При КУУЗИ выявлено достоверное увеличение параметра времени до достижения максимальной концентрации контрастирующего препарата (TTP) с 27 ± 12 с до 36 ± 13 с (p = 0,0496) и достоверное снижение параметра амплитуды пика максимальной концентрации контрастирующего препарата (PI) с 9 ± 5 дБ до 4 ± 3 дБ (p = 0,00047).

Выводы: КУУЗИ на любом этапе лечения представляется перспективным, так как позволяет диагностировать структурные изменения пораженных лимфатических узлов даже после одного цикла химиотерапии.

Ключевые слова: *лимфома, эффективность лечения, лимфатические узлы, ультразвуковое исследование с контрастным усилением*

Для цитирования: Ковалева Е.В., Гудилина Е.А., Данзанова Т.Ю., Синюкова Г.Т., Аллахвердиева Г.Ф., Лепэдату П.И. Оценка эффективности лечения лимфомы с поражением периферических лимфатических узлов с использованием ультразвукового исследования с контрастным усилением. Онкологический журнал: лучевая диагностика, лучевая терапия. 2020;3(3):35-43

DOI: 10.37174/2587-7593-2020-3-3-35-43

Введение

Для решения проблем лечения злокачественных лимфом необходимы объективные методы ранней оценки и прогнозирования эффективности лечения. В данном аспекте общепринятыми методами лучевой диагностики являются рентгеновская компьютерная томография (РКТ) с внутривенным контрастированием и ПЭТ/КТ с ^{18}F-фтордезоксиглюкозой (^{18}F-ФДГ). Однако эти модальности характеризуются высокой стоимостью и неблагоприятным воздействием ионизирующего излучения. В связи с этим повторное исследование не может проводиться через короткий промежуток времени. Ультразвуковая диагностика лишена данных недостатков, следовательно, ее возможно применять даже после одного цикла химиотерапии [1, 2].

В настоящее время в мире недостаточно изучены ультразвуковые дифференциально-диагностические признаки измененных периферических лимфатических узлов (ЛУ), основанные на результатах контрастно-усиленного ультразвукового исследования (КУУЗИ). В большинстве международных публикаций поверхностные ЛУ, поражен-

ные при лимфоме и метастазах, включены в единую группу злокачественных изменений ЛУ с целью их дальнейшей дифференцировки с доброкачественными изменениями ЛУ. На данный момент существуют лишь единичные работы, посвященные изучению возможностей мультипараметрического ультразвукового исследования в оценке эффективности лечения больных лимфой с поражением периферических ЛУ.

КУУЗИ представляет собой современную ультразвуковую методику, дополняющую стандартное серошкальное ультразвуковое исследование в В-режиме посредством применения ультразвуковых контрастирующих препаратов (УЗКП). Используемые в настоящее время УЗКП представляют собой микропузырьки, стабилизированные оболочкой, обладающей высокой эхогенностью. Размеры микропузырьков сопоставимы с размерами эритроцитов, и составляют всего 1–4 мкм в диаметре, что способствует их проникновению в макро- и микрососудистое русло без выхода за его пределы [3]. Для проведения КУУЗИ периферических ЛУ рекомендовано использовать 4,8 мл контрастного препарата SonoVue (Bracco SpA, Milan, Italy) [4].

КУУЗИ позволяет получить информацию о перфузии исследуемой ткани, а также отображать микрососудистую структуру в ЛУ лучше, чем при стандартном ультразвуковом исследовании. Кривая время–интенсивность количественно характеризует перфузию тканей и способствует получению большей диагностической информации для оценки состояния ЛУ [5]. Анализ кривой время–интенсивность (количественная оценка КУУЗИ) используется для дифференциальной диагностики доброкачественных и злокачественных поражений ЛУ, но результаты пока противоречивы.

Данные по оценке возможности КУУЗИ в оценке эффективности лечения лимфом крайне ограничены. Так, Xin et al провели КУУЗИ 43 больным лимфомой, с 43 контрольными измененными ЛУ до и после трех циклов химиотерапии, с поэтапным построением кривой время–интенсивность. В результате было выявлено, что количественные параметры КУУЗИ до и после первых трех циклов химиотерапии показали значительные различия между площадями под кривой (AUC), пиками интенсивности (PI) и в изменениях пика интенсивности (ΔI) в группе пациентов с полным ответом в сравнении с группой пациентов без ответа [6]. Также отмечалась значительная разница в восходящем наклоне до лечения (наклон кривой накопления, Cpre), площади под кривой после лечения (AUCin), пике интенсивности после лечения (PIin), интенсивности после лечения (Iin), AUCΔ, PIΔ и IΔ в группе с положительным ответом на лечение по сравнению с группой без ответа на лечение ($p < 0,05$). Эффективность терапевтического ответа была идентифицирована параметрами КУУЗИ в виде изменения пиков интенсивности ($p < 0,05$) [6].

В работе Du et al был рассмотрен клинический случай. Пациенту 56 лет, с диагнозом диффузной В-крупноклеточной лимфомы с конгломератами измененных шейных ЛУ с обеих сторон были проведены КУУЗИ, РКТ с контрастным усилением и ПЭТ/КТ с ^{18}F-ФДГ в ходе последующих циклов химиотерапии. В результате при КУУЗИ была выявлена важная информация относительно перфузии опухоли, в сравнении с РКТ с контрастированием. При ПЭТ/КТ с ^{18}F-ФДГ было отмечено отсутствие накопления РФП после лечения, что было также сопоставимо с результатами КУУЗИ [7].

Результаты этих работ показали, что КУУЗИ может быть полезным и объективным методом визуализации в оценке терапевтического ответа увеличенных поверхностных ЛУ при лимфоме до и после химиотерапии.

В настоящее время анализ кривой время-интенсивность при КУУЗИ становится все более широко используемым в клинической практике, но результаты опубликованной клинической литературы противоречивы. Ранее, согласно данным литературы, возможности КУУЗИ в мониторинге эффекта химиотерапии оценивались только при лечении эпителиальных опухолей [6]. В 2012 г. Cao X. et al при анализе кривой время–интенсивность выявили количественные изменения перфузии крови опухолевой ткани при раке молочной железы до и после неодъювантной химиотерапии. После неоадъювантной химиотерапии рака молочной

железы также было обнаружено снижение интенсивности контрастирования, увеличение времени достижения пика (TTP), снижение интенсивности пика (PI) и наклона кривой накопления (C) [8]. В 2016 г. Peng C. et al показали, что изменения количественных параметров КУУЗИ косвенно отражают эффективность химиотерапии при опухолях шейки матки. Кроме того, значительные изменения максимальной интенсивности, времени накопления и TTP наблюдались в группе со стабилизацией заболевания, в соответствии с критериями оценки ответа солидных опухолей (RECIST), в связи с чем был сделан вывод, что количественный анализ результатов КУУЗИ позволяет эффективно оценить перфузию опухоли даже при стабилизации размеров опухоли [9].

Таким образом, все вышеперечисленное обусловливает актуальность исследования и создает основу для его выполнения.

Материал и методы

На базе НМИЦ онкологии им. Н.Н. Блохина была сформирована выборка пациентов с лимфопролиферативными изменениями периферических ЛУ и сравнены все выявленные ультразвуковые признаки с аналогичными критериями, зафиксированными при метастатической и реактивной лимфаденопатии, а также оценена динамика данных параметров в ходе лечения больных лимфомой. Динамика качественных и количественных параметров КУУЗИ оценена у 15 пациентов, получавших лечение в формате химиотерапии. Исследование проводилось на ультразвуковых диагностических системах Siemens Acuson S2000 и Philips Affiniti 70, с использованием высокочастотных линейных датчиков от 5 до 12 МГц. Полученные результаты сравнивали с данными РКТ, ПЭТ/КТ, МРТ. Проведена оценка распределения контрастирующего препарата в пораженном поверхностном ЛУ до лечения и после первых двух/трех циклов химиотерапии. Проанализированы характер контрастирования ЛУ по отношению к окружающим тканям, однородность накопления контраста и его преимущественная локализация.

Метод ультразвукового исследования с контрастным усилением (КУУЗИ) основан на использовании микропузырьковых контрастных агентов в дополнение к серошкальному ультразвуковому исследованию в В-режиме. Используемые в настоящее время ультразвуковые контрастирующие препараты представляют собой микропузырьки инертного газа (гексафторида серы), стабилизированные фосфолипидной оболочкой, обладающие высокой эхогенностью. Размеры микропузырьков сопоставимы с размерами эритроцитов, и составляют всего 1–4 мкм в диаметре, что способствует их проникновению в микрососудистое русло без выхода за его пределы. Благодаря этому в режиме реального времени возможно проводить оценку сосудистой архитектоники.

В Российской Федерации для выполнения КУУЗИ лицензирован только один контрастный препарат SonoVue® (гексафторид серы, окруженный фосфолипидной оболочкой, Bracco SpA, Milan, Italy).

Методика проведения КУУЗИ полностью основана на клинических рекомендациях Европейской федерации специалистов по ультразвуковому исследованию в медицине и биологии (EFSUMB), ультразвуковому исследованию с контрастным усилением изображения органов внепеченочной локализации от 2017 г. [4].

Контрастный препарат SonoVue® (Bracco SpA, Milan, Italy) в объеме 4,8 мл болюсно вводился больным через внутривенный катетер, установленный в периферическую (локтевую) вену. С момента внутривенного введения контраста в течение трех минут производились мониторинг и запись стадий накопления и вымывания контраста из измененного ЛУ.

Как известно, в ЛУ выделяют две фазы контрастного усиления [10]:

- артериальная фаза начинается с 10–20 с до 35–40 с после введения контрастного вещества;
- венозная фаза начинается через 30–45 с после введения контрастного вещества, переходит на плато и затем демонстрирует прогрессирующее снижение степени контрастирования.

Качественная оценка КУУЗИ включала:

- интенсивность контрастирования по отношению к окружающим тканям (гипо-/гипер-/изоконтрастирование);

- характер накопления контрастного препарата во всех фазах (гомогенное/гетерогенное с неконтрастируемыми участками/контрастирование по периферии ЛУ/контрастирование в центральной зоне ЛУ).

Для объективизации полученных данных проводилось построение кривой интенсивность–время (time intensity curve (TIC)) на мониторе ультразвукового аппарата в специализированном разделе для анализа, проведенного методом КУУЗИ (рис. 1).

В нашем исследовании оценивались следующие параметры TIC: time to peak (TTP) — время до достижения максимальной концентрации контраста в очаге; амплитуда пика интенсивности (PI) — сигнал от микропузырьков в момент их максимальной концентрации в очаге; площадь под кривой (AUC).

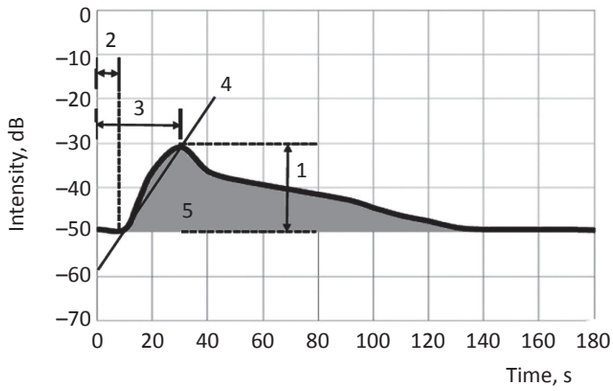

Рис. 1. Кривая интенсивность–время. 1 — пик интенсивности; 2 — время до wash-in; 3 — время до достижения максимальной концентрации контраста (time to peak (TTP); 4 — наклон кривой wash-in; 5 — площадь под кривой (area under the curve (AUC) [10]

Fig. 1. Intensity–time curve. 1 — peak intensity; 2 — time until wash-in; 3 — time to maximum contrast concentration (time to peak (TTP); 4 — slope of the wash-in curve; 5 — area under the curve (AUC) [10]

Результаты и обсуждение

На первом этапе в режиме реального времени была проведена оценка распределения контрастирующего препарата в пораженных поверхностных ЛУ до лечения и после первых двух/трех циклов химиотерапии. Проанализированы характер контрастирования ЛУ по отношению к окружающим тканям, однородность накопления контраста и его преимущественная локализация. Полученные результаты представлены в табл. 1.

Как видно из табл. 1, гиперконтрастирование измененных ЛУ не было зарегистрировано после двух/трех циклов химиотерапии (рис. 2). Вероятнее всего, данные изменения связаны со снижением кровотока в измененных ЛУ в процессе химиотерапии, что также зафиксировано при цветовом доплеровском картировании (ЦДК). Диффузное гомогенное контрастирование стало чаще выявляться при первом контрольном исследовании в ходе лечения. Однако статистически значимых различий в качественных характеристиках КУУЗИ измененных поверхностных ЛУ до лечения и в процессе химиотерапии выявлено не было.

В связи с тем, что в настоящее время недостаточно данных о характере изменений качественных характеристик КУУЗИ периферических ЛУ с лимфопролиферативными изменениями в процессе химиотерапии, на основании результатов клинического обследования и других методов лучевой диагностики нами был проведен анализ динамики данных параметров относительно общего промежуточного эффекта от лечения. У одного (6,7 %) пациента с полной ремиссией выявлено диффузное гомогенное гипоконтрастирование пораженного периферического ЛУ как до лечения, так и после нескольких циклов химиотерапии. Частичная ремиссия зафиксирована у восьми (53,3 %) больных, которым было проведено КУУЗИ. У пяти (62,5 %) из восьми пациентов пораженные ЛУ характеризовались гипоконтрастированием, у трех (37,5 %) пациентов — гиперконтрастированием. После первых двух/трех циклов химиотерапии в данной группе было зарегистрировано во всех случаях только гипоконтрастирование. У пациентов из группы с частичной ремиссией до лечения наблюдалось диффузное гомогенное контрастирование (у пяти больных — 62,5 %) и негомогенное контрастирование с неконтрастируемыми участками

Таблица 1

Распределение пациентов в зависимости от качественной оценки параметров КУУЗИ измененных поверхностных ЛУ при лимфоме до и в процессе лечения

Patient distribution based on quality assessment CEUS parameters of altered superficial lymph node in lymphoma before and during treatment

	До лечения		В процессе химиотерапии		*p*
	абс.	%	абс.	%	
Интенсивность контрастирования ЛУ по отношению к окружающим тканям					
Гипоконтрастирование	12	80,0	15	100	0,112
Гиперконтрастирование	3	20,0	—	—	0,112
Характер контрастного усиления ЛУ					
Диффузное гомогенное	9	60,0	13	86,7	0,107
Негомогенное с неконтрастируемыми участками	5	33,3	2	13,3	0,195
Контрастирование в центральной зоне ЛУ	1	6,7	—	—	0,50

при больших размерах пораженного периферического ЛУ (у трех пациентов — 37,5 %).

После лечения было отмечено сокращение числа пациентов до одного (12,5 %) с негомогенным контрастированием за счет увеличения числа пациентов до семи (87,5 %) с диффузным однородным накоплением контраста в пораженных ЛУ. Данные изменения, вероятнее всего, связаны с исчезновением неконтрастируемых очагов распада в крупных ЛУ в процессе химиотерапии. Стабилизация опухолевого процесса зарегистрирована у шести (40,0 %) больных. У всех пациентов до лечения и после нескольких циклов химиотерапии гипоконтрастирование пораженных периферических ЛУ по отношению к окружающим тканям не изменилось. Однородность и локализация преимущественного накопления контрастного препарата в измененных ЛУ у больных из данной группы до лечения различалась: диффузное гомогенное контрастирование выявлялось у трех пациентов; неоднородное контрастное усиление с неконтрастируемыми участками — у двух пациентов и контрастирование центральной зоны ЛУ — у одного больного. В ходе лечения отмечена динамика данных качественных ха-

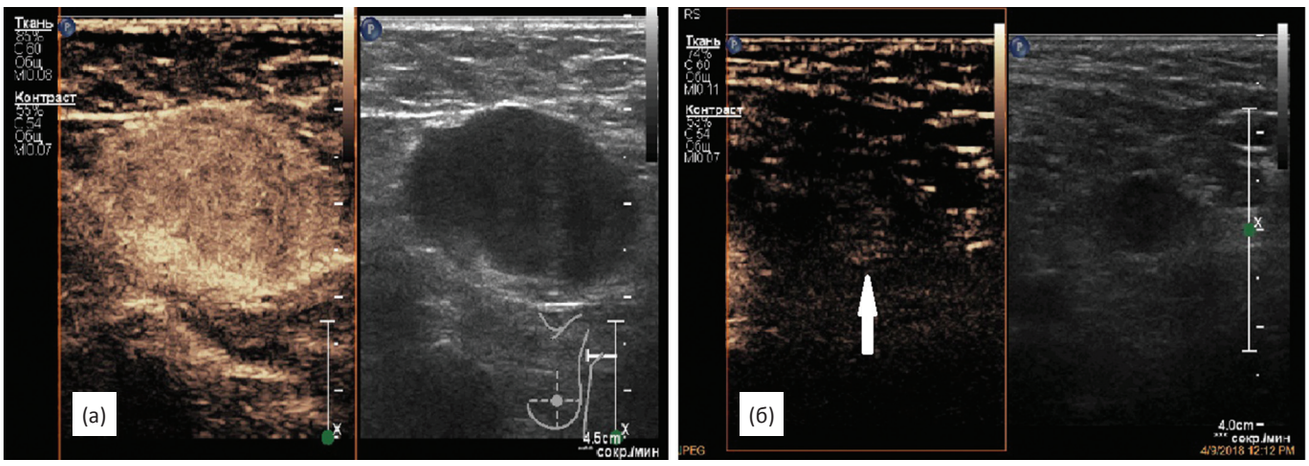

Рис. 2. КУУЗИ пораженного подмышечного ЛУ при фолликулярной лимфоме: А — гиперконтрастирование ЛУ до лечения; Б — гипоконтрастирование ЛУ (белая стрелка) после трех циклов химиотерапии

Fig. 2. CEUS of the affected axillary lymph node in follicular lymphoma: A — hypercontrast lymph node before treatment; B — lymph node hypocontrast (white arrow) after three cycles of chemotherapy

рактеристик КУУЗИ в виде увеличения частоты встречаемости диффузного гомогенного контрастирования у пяти больных. Количество пациентов с дефектами перфузии контраста в пораженном ЛУ также снизилось до одного (16,7 %), что наблюдалось и в группе пациентов с частичной ремиссией.

Суммируя представленные выше данные, можно сказать, что у 12 (80,0 %) больных лимфомой характер контрастирования измененных периферических ЛУ по отношению к окружающим был без динамики, у трех (20,0 %) пациентов с частичной регрессией данный параметр изменился с гиперконтрастирования на гипоконтрастирование.

Однородность и локализация контрастного усиления периферических ЛУ у 11 (73,3 %) больных оставалась без динамики. У трех (20,0 %) пациентов с частичной регрессией и стабилизацией процесса была отмечена трансформация из негомогенного контрастирования с дефектами перфузии в диффузное гомогенное. Аналогичные изменения у одного (6,7 %) больного со стабилизацией процесса: контрастное усиление центральной зоны сменилось на диффузное гомогенное контрастирование.

При оценке изменений основных количественных параметров кривой время–интенсивность в процессе лекарственного лечения были выявлены достоверные различия (табл. 2).

Параметры TTP и пик интенсивности напрямую зависят от степени и интенсивности васкуляризации измененного ЛУ. Следовательно, достоверные изменения данных показателей в ходе лечения (p = 0,0496 для TTP; p = 0,00047 для PI) свидетельствуют о снижении кровотока, что совпадает с вышеописанными изменениями при доплеровском картировании.

Динамика количественных показателей КУУЗИ ЛУ с лимфопролиферативными изменениями в зависимости от общего промежуточного эффекта лечения представлена в табл. 3.

Данные, представленные в табл. 3, оказались неоднозначными. При полной ремиссии (n = 1) динамика выражалась в уменьшении всех количественных показателей (TTP, PI и AUC). При частичной регрессии (n = 8): у трех (37,5 %) больных наблюдалось увеличение TTP, снижение PI и увеличение AUC; у трех (37,5 %) больных — увеличение TTP, уменьшение PI и AUC; у одного (12,5 %) пациента было отмечено снижение всех числовых параметров, как и при полной ремиссии; у одного (12,5 %) пациента — уменьшение TTP и PI, но увеличение AUC. При стабилизации опухолевого процесса (n = 6): у одного (16,7 %) пациента — уменьшение TTP, повышение PI и AUC; у одного (16,7 %) пациента — увеличение TTP, снижение PI и AUC; у одного (16,7 %) пациента — увеличение TTP и AUC, снижение PI; у трех (50,0 %) больных — увеличение TTP, уменьшение PI и AUC.

Таким образом, можно сделать вывод, что при положительной динамике и стабилизации имеется тенденция к снижению пика интенсивности у 14 (93,3 %) больных и увеличения время до пика контрастирования у 11 (73,3 %) пациентов. Вышеописанная динамика параметров TTP и PI отражает снижение васкуляризации в пораженном

Таблица 2

Динамика основных параметров кривой время–интенсивность при КУУЗИ периферических ЛУ с лимфопролиферативными изменениями до лечения и после нескольких циклов химиотерапии

Dynamics of the main parameters of the time-intensity curve in CEUS of peripheral lymph node with lymphoproliferative changes before treatment and after several cycles of chemotherapy

Количественные параметры КУУЗИ	До лечения	В процессе химиотерапии	p
Время до пика (time to peak — TTP), с	26,94 ± 11,67	35,61 ± 12,77*	0,0496
Пик интенсивности (PI), дБ	8,50 ± 4,93	4,32 ± 2,76*	0,00047
Площадь под кривой (AUC), дБ/с	350,72 ± 342,26	246,92 ± 217,97	0,124

Примечание: * — достоверное различие (p = 0,05)

Таблица 3

Динамика количественных показателей КУУЗИ измененных периферических ЛУ в процессе лекарственного лечения в зависимости от общего промежуточного эффекта

Dynamics of quantitative indicators of CEUS of altered peripheral lymph node in the course of drug treatment, depending on the overall intermediate effect

Динамика количественных параметров КУУЗИ, абс. ед.		Полная ремиссия		Частичная ремиссия		Стабилизация		Всего	
		%	абс.	%	абс.	%	абс.	%	
N		1	6,7	8	53,3	6	40,0	15	100
TTP, с	увеличение	—	—	6	75,5	5	83,3	11	73,3
	снижение	1	100	2	25,0	1	16,7	4	26,7
PI, дБ	увеличение	—	—	—	—	1	16,7	1	6,7
	снижение	1	100	8	100	5	83,3	14	93,3
AUC, дБ/с	увеличение	—	—	4	50,0	2	33,3	6	40,0
	снижение	1	100	4	50,0	4	66,7	9	60,0

периферическом ЛУ в процессе лечения. Следовательно, при выявлении аналогичных изменений данных параметров методом КУУЗИ в оценке эффективности лечения больных лимфомой с поражением поверхностных ЛУ можно сделать вывод о положительном ответе на подобранную схему химиотерапии.

Таким образом, динамика качественных и количественных параметров КУУЗИ оценена у 15 больных, получавших лечение в формате химиотерапии. Статистически значимых различий в качественных характеристиках КУУЗИ измененных поверхностных ЛУ до лечения и в процессе химиотерапии выявлено не было. Однако гиперконтрастирование измененного ЛУ не регистрировалось после двух/трех циклов химиотерапии. При обобщении полученных результатов качественного анализа КУУЗИ было установлено, что у 12 (80,0 %) больных лимфомой интенсивность контрастирования измененных периферических ЛУ по отношению к окружающим не изменилась. Также характер контрастного усиления периферических ЛУ был без динамики у 11 (73,3 %) больных. Несмотря на это, отмечены некоторые изменения качественных параметров КУУЗИ при их рассмотрении относительно общего промежуточного эффекта от лечения, установленного на основании результатов клинического обследования и других методов лучевой диагностики. Так, у трех (20,0 %) пациентов с частичной ремиссией интенсивность контрастирования изменилась с гиперконтрастирования на гипоконтрастирование. У трех (20,0 %) больных с частичной ремиссией и стабилизацией процесса была отмечена трансформация из негомогенного контрастирования с дефектами перфузии в диффузное гомогенное. Данные изменения связаны с исчезновением неконтрастируемых очагов распада в крупных ЛУ в процессе химиотерапии. Аналогичные изменения отмечались у одного (6,7 %) больного со стабилизацией процесса: контрастное усиление центральной зоны сменилось на диффузное гомогенное контрастирование.

Для объективизации полученных данных была проведена сравнительная характеристика количественных параметров КУУЗИ (TTP, PI, AUC) до лечения и после второго/третьего циклов химиотерапии. В результате были зарегистрированы достоверные изменения показателей TTP и PI в ходе лечения (p = 0,0496 для TTP; p = 0,00047 для PI). Такая динамика количественных параметров КУУЗИ свидетельствует о снижении кровотока, что совпадает с вышеописанными изменениями при допплеровском картировании.

Заключение

Комплексная ультразвуковая диагностика во всех режимах зарекомендовала себя как высокоинформативная методика

(чувствительность 98,9 %, специфичность 100,0 %, точность 98,9 %) в оценке эффективности лечения больных лимфомой с поражением периферических ЛУ наравне с другими методами лучевой диагностики. При КУУЗИ выявлено достоверное увеличение параметра TTP с 27 ± 12 до 36 ± 13 с (p = 0,0496) и достоверное снижение параметра PI с 9 ± 5 до 4 ± 3 дБ (p = 0,00047), что объективизирует данные качественных характеристик КУУЗИ.

На основании полученных данных можно сделать вывод, что КУУЗИ измененных периферических ЛУ позволяет в короткий срок и без негативного ионизирующего воздействия на пациента оценить эффективность подобранной схемы химиотерапии. Таким образом, ультразвуковое исследование на любом этапе лечения представляется перспективным, так как позволяет диагностировать структурные изменения пораженных ЛУ даже после одного цикла химиотерапии.

Список литературы / References

1. Ковалева ЕВ, Данзанова ТЮ, Синюкова ГТ. и др. Успешный опыт применения ультразвуковой эластографии в подходе к предварительной промежуточной оценке эффективности лечения больных лимфомой Ходжкина. Онкогематология. 2019;14(4):40-6. [Kovaleva E.V, Danzanova TYu, Sinyukova GT, et al. Successful experience in the use of ultrasound elastography in the approach to preliminary intermediate assessment of the effectiveness of treatment of patients with Hodgkin's lymphoma. Oncohematology. 2019;14(4):40-6. (In Russ.)] DOI: 10.17650/1818-8346-2019-14-4-40-46.
2. Ковалева ЕВ, Данзанова ТЮ, Синюкова ГТ. и др. Успешный опыт применения ультразвуковой эластографии в дифференциальной диагностике измененных поверхностных лимфатических узлов при лимфоме и метастазах солидных опухолей. Онкогематология. 2020;15(2):25-31. [Kovaleva EV, Danzanova TYu, Sinyukova GT, et al. Successful experience in the use of ultrasound elastography in the differential diagnosis of altered superficial lymph nodes in lymphoma and metastases of solid tumors. Oncohematology. 2020;15(2):25-31. (In Russ.)] DOI: 10.17650/1818-8346-2020-15-2-00-00.
3. Claudon M, Dietrich CF, Choi BI, et al. Guidelines and good clinical practice recommendations for contrast enhanced ultrasound (CEUS) in the liver — update 2012: a WFUMB-EFSUMB initiative in cooperation with representatives of AFSUMB, AIUM, ASUM, FLAUS and ICUS. Ultraschall in Medicine. 2013(34):11-29. DOI: 10.1055/s-0032-1325499.
4. Sidhu PS, Cantisani V, Dietrich CF, et al. The EFSUMB Guidelines and Recommendations for the Clinical Practice of Contrast-Enhanced Ultrasound (CEUS) in Non-Hepatic Applications: Update 2017 (Long Version). Ultraschall in Medicine. 2018(39):e2-e44. DOI: 10.1055/a-0586-1107.
5. Cui QL, Yin SS, Fan ZH, et al. Diagnostic Value of Contrast-Enhanced Ultrasonography and Time-Intensity Curve in Differential Diagnosis of Cervical Metastatic and Tuberculous Lymph Nodes. J Ultrasound Med. 2018;37(1):83-92. DOI: 10.1002/jum.14311.
6. Xin L, Yan Z, Zhang X, et al. Parameters for contrast-enhanced ultrasound (CEUS) of enlarged superficial lymph nodes for the evaluation of therapeutic response in lymphoma: a preliminary study. Med Sci Monitor. 2017(23):5430-8. DOI: 10.12659/msm.907293.
7. Du W, Ling W, Ma X, et al. Contrast-enhanced ultrasound in the therapeutic assessment of diffuse large B-cell lymphoma: A case report. Oncology Letters. 2017;14(4):4593-8. DOI: 10.3892/ol.2017.6758.
8. Cao X, Xue J, Zhao B. Potential application value of contrast-enhanced ultrasound in neoadjuvant chemotherapy of breast cancer. Ultrasound Med Biol. 2012;38(12):2065-71. DOI: 10.1016/j.ultrasmedbio.2012.07.027.
9. Peng C, Liu LZ, Zheng W, et al. Can quantitative contrast-enhanced ultrasonography predict cervical tumor response to neoadjuvant chemotherapy? Eur J Radiol. 2016;85(11):2111-8. DOI: 10.1016/j.ejrad.2016.09.025.
10. Ueda N, Nagira H, Sannomiya N, et al. Contrast-enhanced ultrasonography in evaluation of the therapeutic effect of chemotherapy for patients with liver metastases. Yonago Acta Medica. 2016;59(4):255-61.

Вклад авторов

Е.В. Ковалева — проведение исследования, написание текста рукописи, получение и анализ данных, обзор публикаций по теме статьи.

Е.А. Гудилина, Т.Ю. Данзанова, Г.Т. Синюкова, П.И. Лепэдату, Г.Ф. Аллахвердиева — разработка дизайна исследования, написание текста рукописи.

Конфликт интересов. Авторы заявляют об отсутствии конфликта интересов.

Conflict of interests. Not declared.

Финансирование. Исследование проведено без спонсорской поддержки.

Financing. The study had no sponsorship.

Сведения об авторах

Ковалева Екатерина Вячеславовна — аспирант отделения ультразвуковой диагностики НИИ КиЭР ФГБУ «НМИЦ онкологии им. Н.Н. Блохина» Минздрава России.

Гудилина Елена Анатольевна — к.м.н., старший научный сотрудник отделения ультразвуковой диагностики НИИ КиЭР ФГБУ «НМИЦ онкологии им. Н.Н. Блохина» Минздрава России.

Данзанова Татьяна Юрьевна — д.м.н., старший научный сотрудник отделения ультразвуковой диагностики НИИ КиЭР ФГБУ «НМИЦ онкологии им. Н.Н. Блохина» Минздрава России.

Синюкова Галина Тимофеевна — д.м.н., профессор, заведующая отделением ультразвуковой диагностики НИИ КиЭР ФГБУ «НМИЦ онкологии им. Н.Н. Блохина» Минздрава России.

Аллахвердиева Гонча Фаридовна — к.м.н., старший научный сотрудник отделения ультразвуковой диагностики НИИ КиЭР ФГБУ «НМИЦ онкологии им. Н.Н. Блохина» Минздрава России.

Лепэдату Павел Иванович — к.м.н., старший научный сотрудник отделения ультразвуковой диагностики НИИ КиЭР ФГБУ «НМИЦ онкологии им. Н.Н. Блохина» Минздрава России.

Estimation of Effectiveness of Lymphoma Treatment with Damage of Peripheral Lymph Nodes Using Ultrasonic Study with Contrast Enhancement

E.V. Kovaleva, E.A. Gudilina, T.Yu. Danzanova, G.T. Sinyukova, G.F. Allahverdieva, P.I. Lepedatu

N.N. Blokhin National Medical Research Center of Oncology,
24 Kashirskoye Highway, Moscow, Russia 115478

Abstract

Purpose: To evaluate the possibilities of ultrasound examination with contrast enhancement (CEUS) in assessing the effectiveness of treatment of patients with specific lesions of peripheral lymph nodes with lymphoproliferative lesions.

Material and methods: To assess the capabilities of CEUS in assessing the effectiveness of treatment, a study was carried out for 15 patients with lesions of peripheral lymph nodes in lymphoma in dynamics before the treatment and after 2 or 3 courses of chemotherapy using a contrast agent SonoVue® in a volume of 4.8 ml. The results of the study were analyzed and compared with traditional ultrasound techniques. Ultrasound examination was performed using Siemens Acuson S2000 and Philips Affiniti 70 devices with high-frequency linear transducers from 5 to 12 MHz.

Results: CEUS revealed a significant increase in the TTP parameter from 27 ± 12 s to 36 ± 13 s ($p = 0.0496$) and a significant decrease in the PI parameter from 9 ± 5 dB to 4 ± 3dB ($p = 0.00047$).

Conclusions: CEUS at any stage of the treatment seems to be promising since it allows diagnosing of structural changes in the affected lymph nodes even after one cycle of chemotherapy.

Key words: *lymphoma, treatment efficiency, lymph nodes, contrast-enhanced ultrasound*

For citation: Kovaleva EV, Gudilina EA, Danzanova TYu, Sinyukova GT, Allahverdieva GF, Lepedatu PI. Estimation of Effectiveness of Lymphoma Treatment with Damage of Peripheral Lymph Nodes Using Ultrasonic Study with Contrast Enhancement. Journal of Oncology: Diagnostic Radiology and Radiotherapy. 2020;3(3):35-43. (In Russ.)

DOI: 10.37174/2587-7593-2020-3-3-35-43

Information about the authors:

Kovaleva E.V.: https://orcid.org/0000-0003-4567-9160
Gudilina E.A.: https://orcid.org/0000-0003-0653-3820
Danzanova T.Yu.: https://orcid.org/0000-0002-6171-6796
Sinyukova G.T.: https://orcid.org/0000-0002-5697-9268
Lepedatu P.I.: https://orcid.org/0000-0001-7846-1788
Allahverdieva G.F.: https://orcid.org/0000-0001-5910-5892
Berdnikov S.N.: https://orcid.org/0000-0003-2586-8562